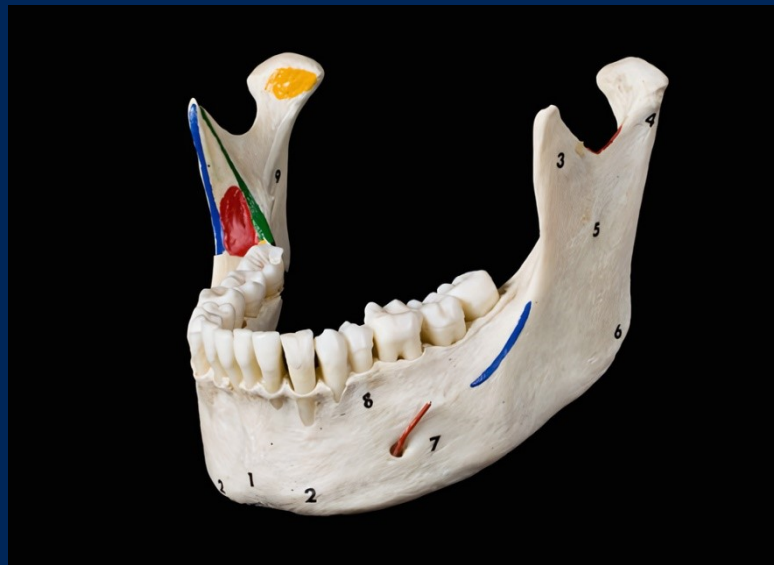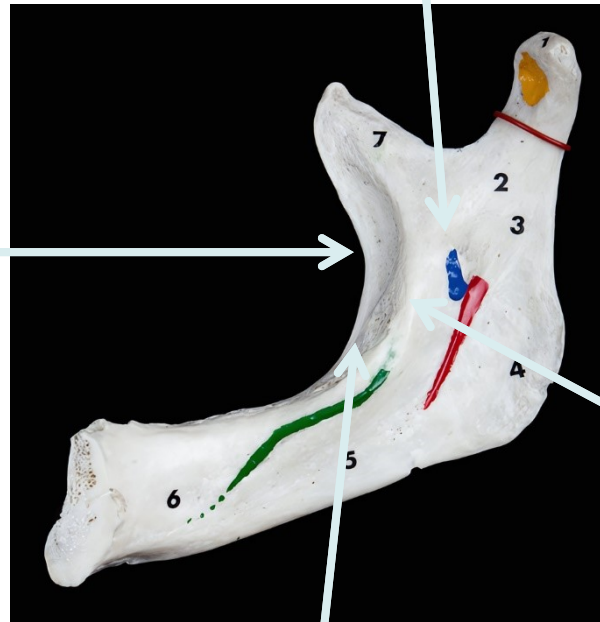


Hvilke anatomiske strukturer stikker man igennem når man bedøver tænderne i underkæben?



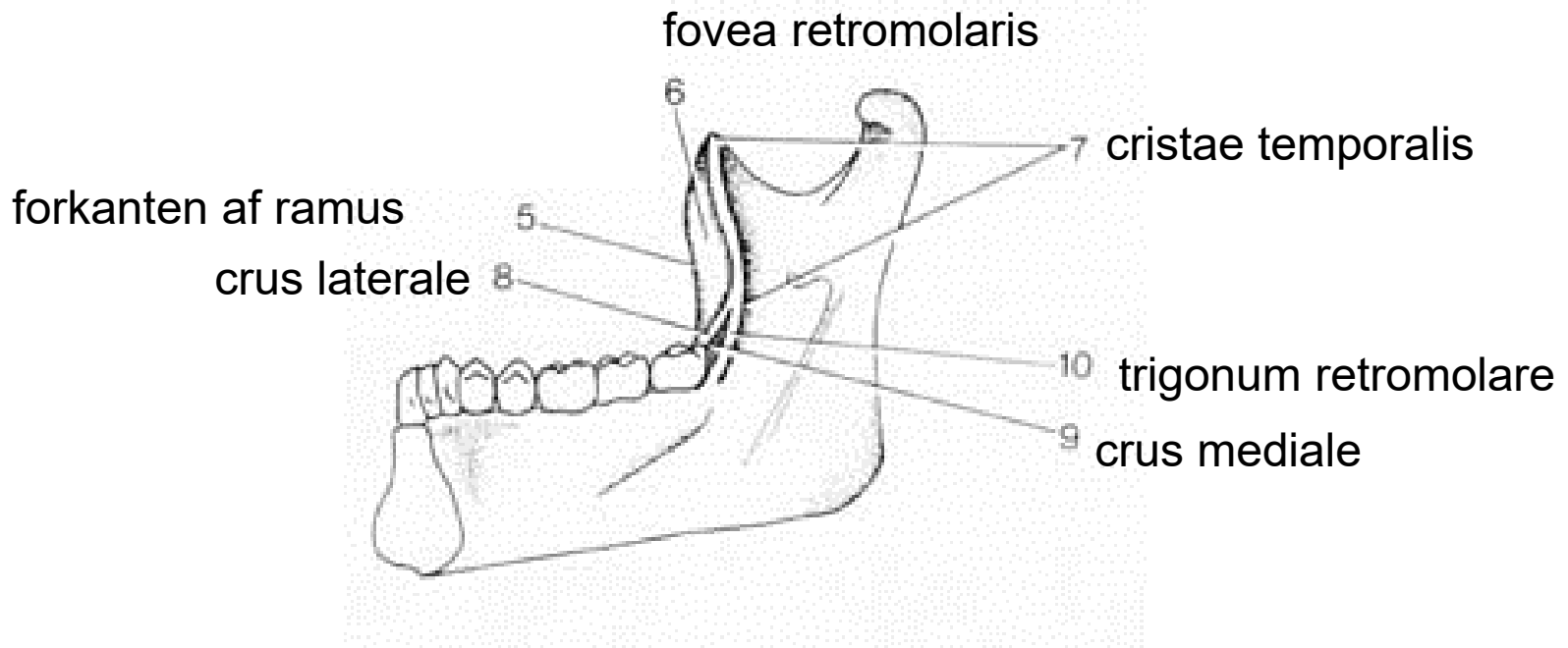
forkanten
af ramus mandibulae



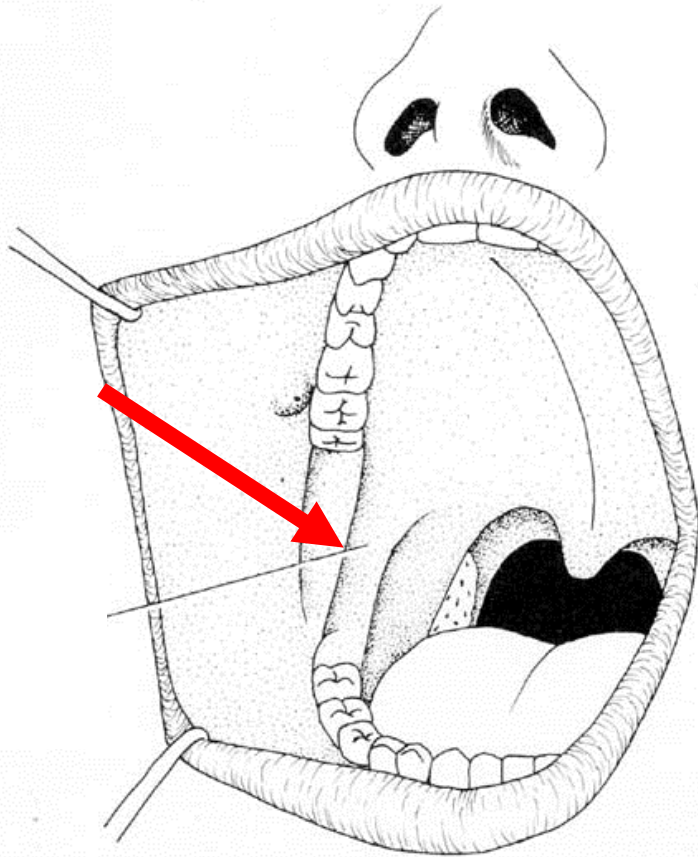
lingula

cristae temporales

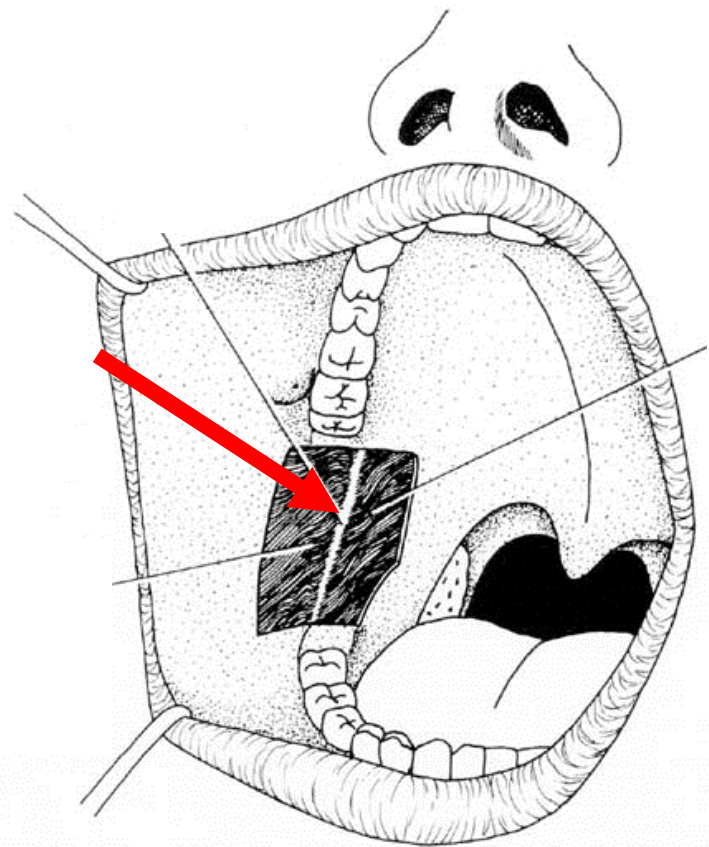
fovea retromolaris



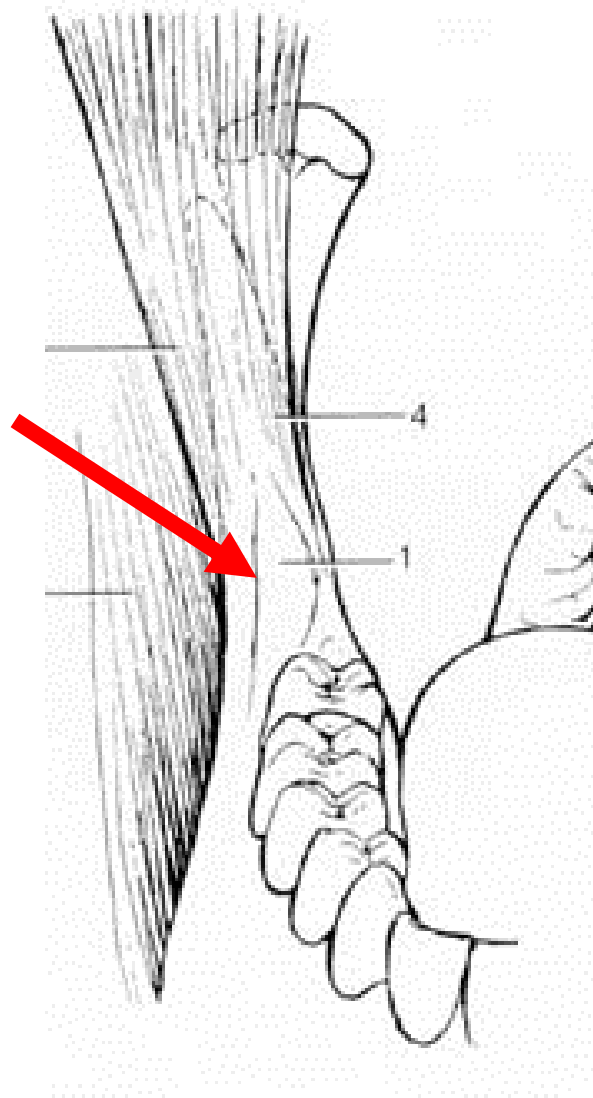
plica pterygomandibularis

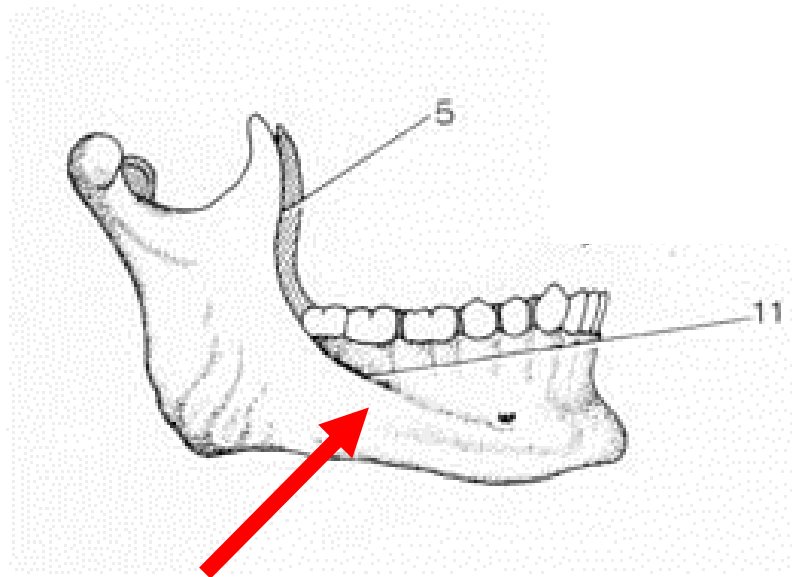


raphe pterygomandibularis

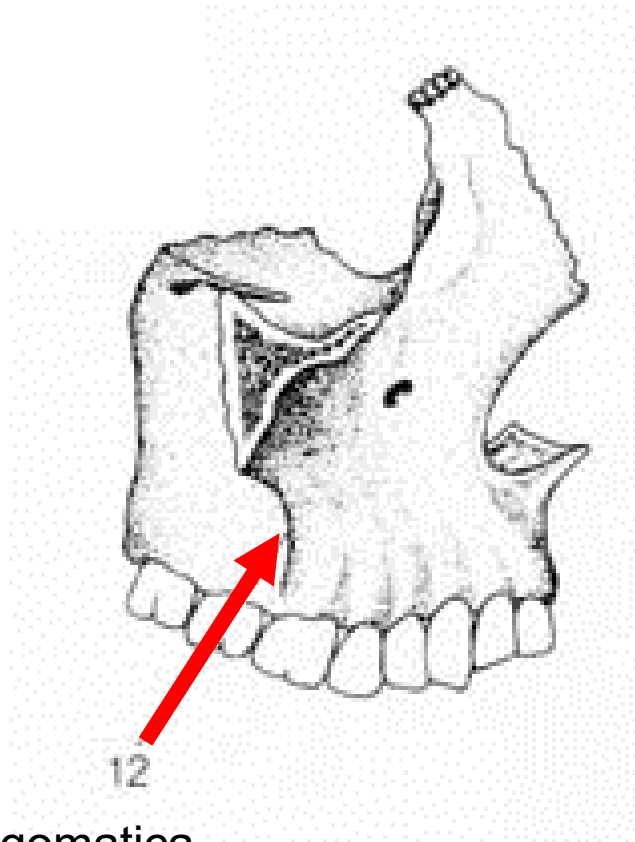


fovea retromolaris





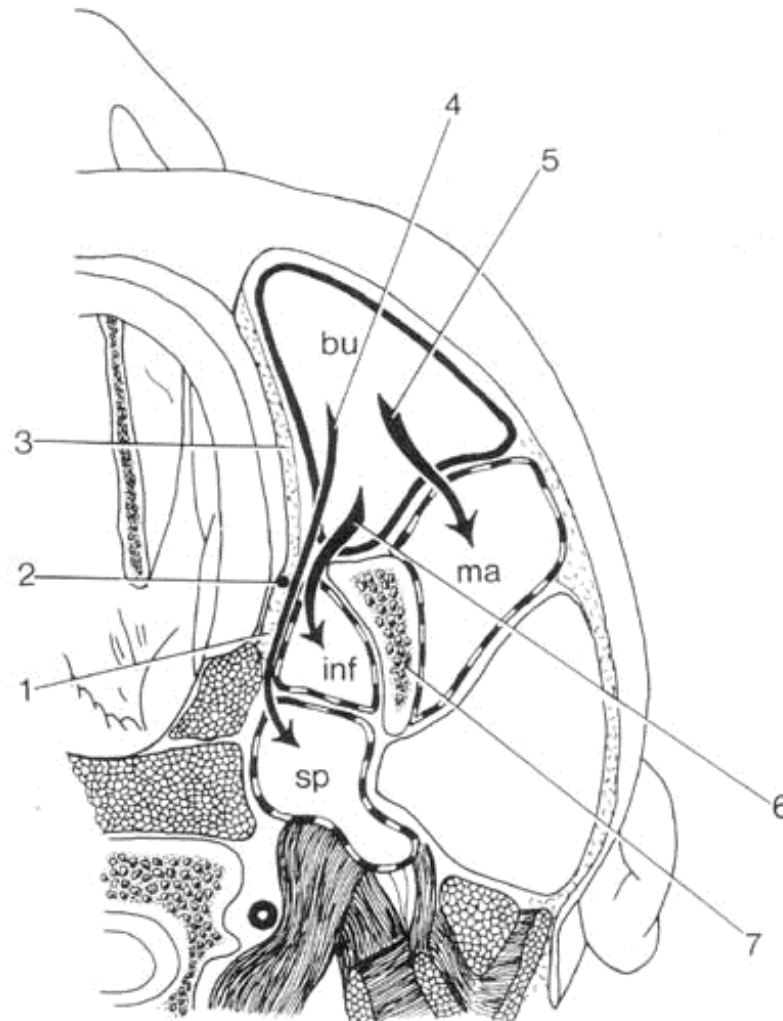
linea obliqua



crista infrazygomatica

Horizontalsnit gennem ramus mandibulae og omgivende regioner viser forbindelser bagud fra regio buccalis

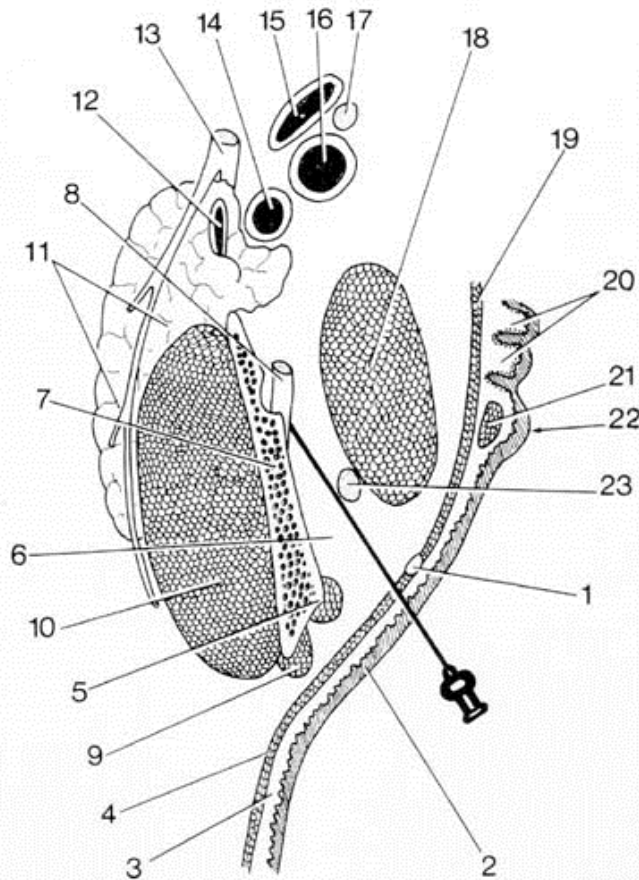
1. pars buccopharyngea i svælgvæggen
2. raphe pterygomandibularis – fælles udspringssene for m. buccinator og pars buccopharyngea
3. m. buccinator



4. forbindelse fra regio buccalis til spatium lateropharyngeum – langs m. buccinator – forbi raphe pterygomandibularis og langs medialfladen af m. pterygoideus medialis – omkring halvdelen af pilen fra raphe pterygomandibularis og næsten til spidsen – ligger i en meget smal del af spatium lateropharyngeum
5. forbindelse fra regio buccalis til regio masseterica
6. forbindelse fra regio buccalis til regio infratemporalis lateralt for m. pterygoideus medialis
7. ramus mandibulae – regio buccalis har
 - én forbindelse (5) bagud der ligger lateralt for ramus mandibulae
 - og to forbindelser (4, 6) medialt for ramus

'FORAMEN MANDIBULAE' ANALGESI

Ved foramen mandibulareanalgesi føres kanylespidsen igennem slimhinden lateralt for plica pterygomandibularis – kanylen passerer tunica mucosa – tela submucosa – m. buccinator og fortsætter i bindevævet i regio infratemporalis til ramus mandibulae's indside – lige bag crista temporalis – kanylen føres bagud langs indsiden af ramus mandibulae



1. raphe pterygomandibularis
2. tunica mucosa i mundhulen – bageste del af kinden
3. tela submucosa
4. m.buccinator udspringer fra raphe pterygomandibularis
5. crista temporalis med mediale snip af temporalissenen
6. bindevæv i regio infratemporalis
7. ramus mandibulae
8. n. alveolaris inferior – lige før foramen mandibulae
9. laterale snip af temporalissenen
10. m. masseter
11. gl. parotidea
12. v. retromandibularis
13. n. facialis
14. a. carotis externa
15. v. jugularis interna
16. a. carotis interna
17. n. vagus
18. m. pterygoideus medialis
19. pars buccopharyngea – udspringer fra (1)
20. tonsilla palatina
21. m. palatoglossus
22. arcus palatoglossus
23. n. lingualis

