

SPYTKIRTLE

GLANDULA PAROTIDEA - ØRESPYTKIRTLEN

Sekret	Serøs
Form	Pyramideformet Spids ved angulus mandibulae Basis mod basis cranii Lige bag ved kæbeledet ca 30 gram
Vægt	Gul
Farve	Blød
Konsistens	Fint lobuleret (1-2 mm)
Overflade	tilhører regio parotideomasseterica
Region	

Parotislogen

fortil	ramus mandibulae med tilhørende muskler m.masseter m.pterygoideus med. & lat.
bagtil	m.sternocleidomastoideus
medialt	spatium lateropharyngeum med bl a styломuskler, venter posterior m. digastrici, og processus styloideus
Kapsel	tynd kapsel bundet fast til kirtlen kapslen fortsætter i fascien over m. masseter fortal, og i lamina sup. fasciae cervicalis bagtil

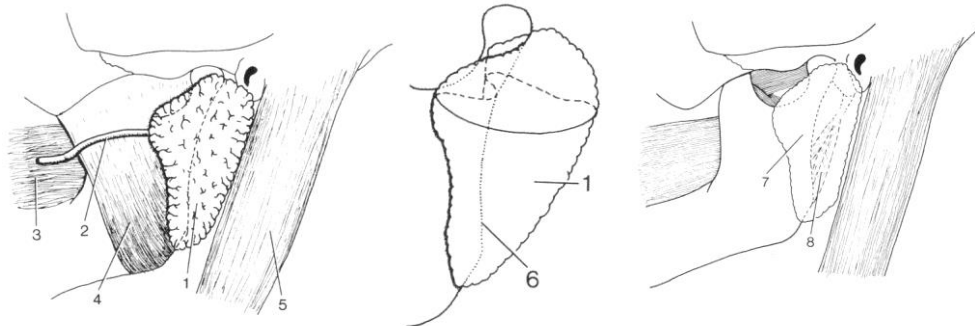
Nervegennemløb

n. facialis (vigtigst)
n. auriculotemporalis

A. carotis externa

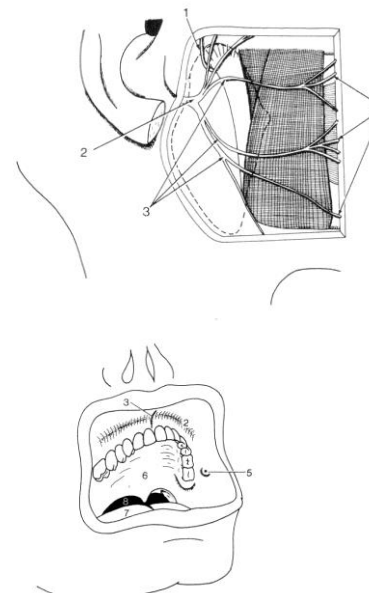
Ender i kirtlen og to endegrene begynder
i kirtlen:

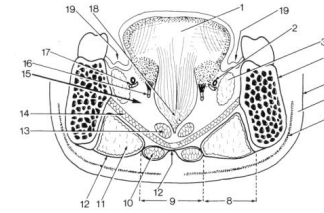
- a. maxillaris
- a. temporalis sup.



Ductus parotidea

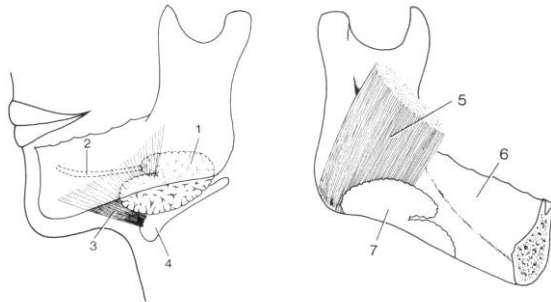
fra kirtlens forkant
over m.masseter
perforerer m.buccinator
udmunder på kindens indside
ud for 2. molar i overkæben
på papilla ductus parotidea





GLANDULA SUBMANDIBULARIS - UNDERKÆBESPYTKIRTLEN

Sekret	Blandet sero-mukøs
Form	Som en bøjet destiller-kolbe ('retort') Bagkant m. mylohyoideus skærer sig dybt ind i kirtlen
Vægt	ca 15 gram
Farve	Gul
Konsistens	Blød
Overflade	Fint lobuleret (1-2 mm)



Region	del under m. mylohyoideus tilhører trigonum submandibulare del over m. mylohyoideus tilhører regio sublingualis
Kapsel	Omgivet af kapsel løst bundet til kirtlens overflade, der fortsætter i halsfasciens lamina. sup.

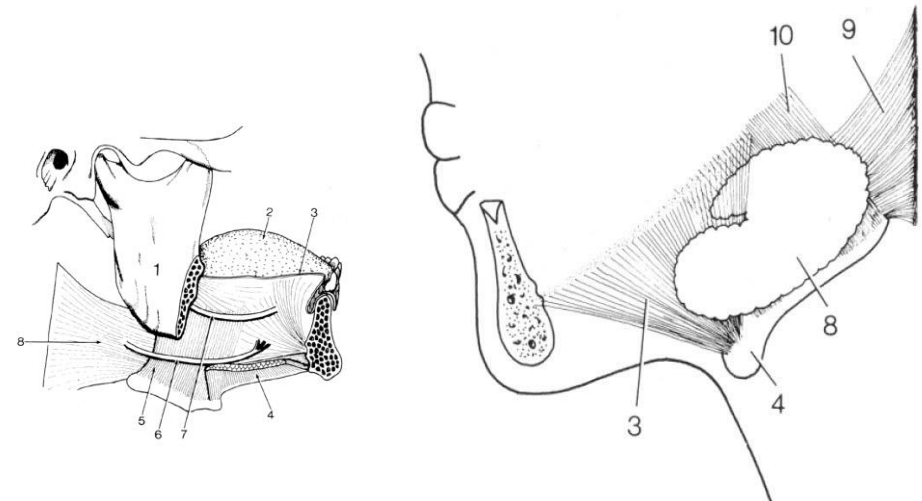
Submandibularislogen

- begrænsninger i *trigonum submandibulare*:

Lateralt	corpus mandibulae m. pterygoideus medialis
Medialt og opad	m. mylohyoideus
Medialt desuden	os hyoideum m. hyoglossus svælget

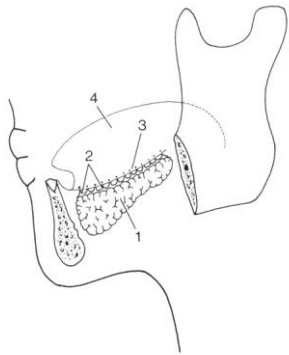
Ductus submandibularis

Begynder et stykke inde i gl. submandibularis
Forlader kirtlen over m. mylohyoideus
I den del der ligger i regio sublingualis
Fortsætter fremad til *caruncula sublingualis*
Medialt for gland. sublingualis
I mundbunden bag fortænderne



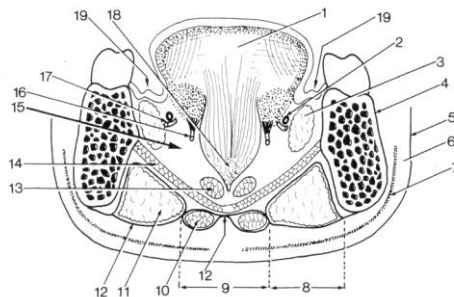
GLANDULA SUBLINGUALIS - UNDERTUNGESPYTKIRTLEN

Sekret	Blandet muco-serøs, mest mucøs
Form	Mandelformet
Vægt	7-8 gram
Farve	Gul
Konsistens	Blød
Overflade	Fint lobuleret (1-2 mm)
Kapsel	NEJ
Region	Hører til i regio sublingualis På øvre flade af m.mylohyoideus Langs inderside af corpus mandibulae Plica sublingualis ligger lige over kirtlen i mundbunden



Udførselsgange

12-15 selvstændige udførselsgange
Udmunder på plica sublingualis
Den forreste større gang udmunder
dog på papilla salivaris inferior
Ligesom ductus submandibularis



SMÅ SPYTKIRTLE

Læber
Gane
Kinder
Tunge

} små udførselsgange
på nærmeste
slimhindeoverflade

- holder slimhinder fugtige
- vigtigt for både tygning og tale

	Gl parotidea	gl. submandibularis	Gl. sublingualis
Vægt	30	15	8 g
Kapsel	Fast	Løs	-
Spyt	Serøs	Sero-mucøs	Muco-serøs
Udførselsgang	Ductus parotideus	Ductus submandibularis	Ductus sublinguales minores/major
Udførselssted	Papilla ductus parotidea	Caruncula sublingualis	Plica sublingualis og caruncula sublingualis
Innervation	IX - ggl oticum	VII - ggl submandibularis	VII - ggl submandibularis

De små spytkirtler

Læber		Blandede muco-serøse	
Kind		Blandede muco-serøse	
Gane		Mucøse	
Tunge	Gll linguales anteriores	Blandede muco-serøse	Plica fimbriata
	Gll linguales mediae	Serøse	Papillae vallatae
	Gll linguales posteriores	Mucøse	Folliculus lingualis