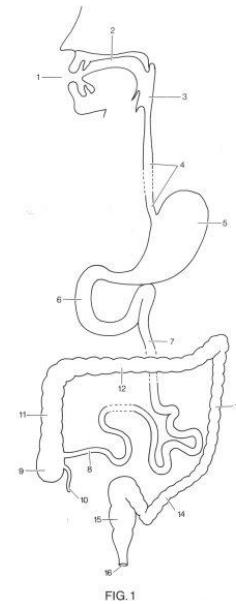
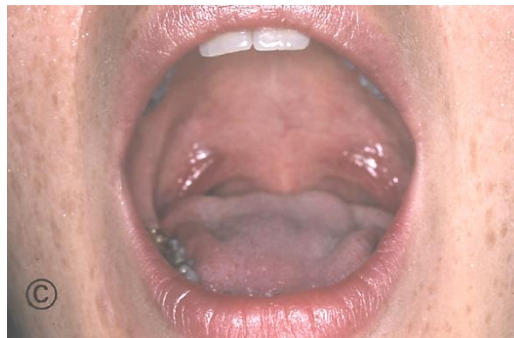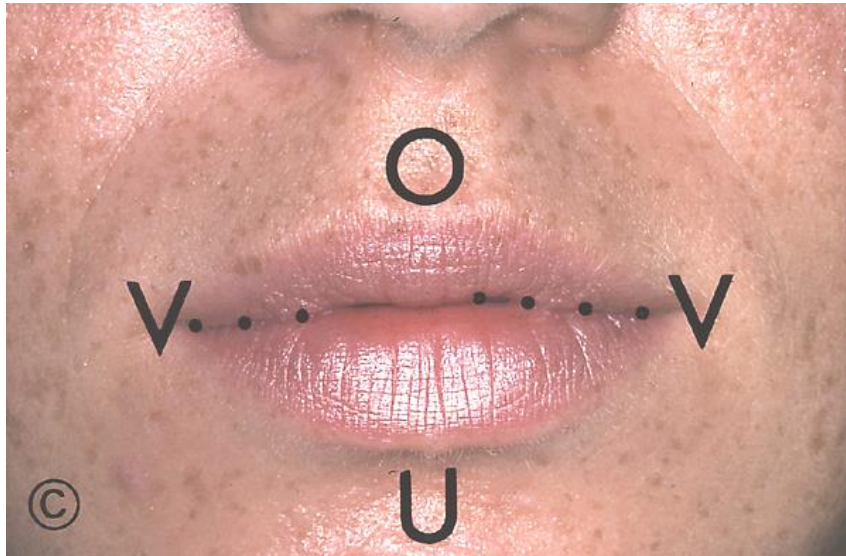


MUNDHULEN



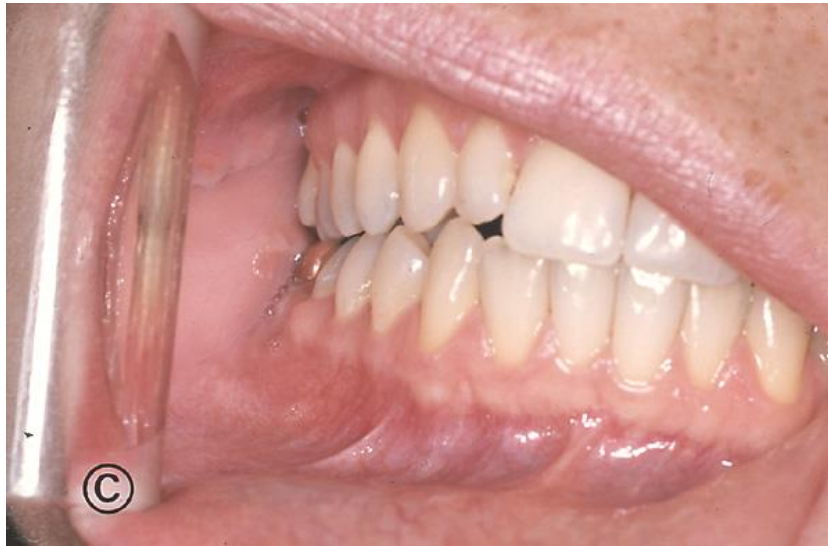**Anatomisk afsnit
Århus Tandlægeskole
Århus Universitet**

mundhulen



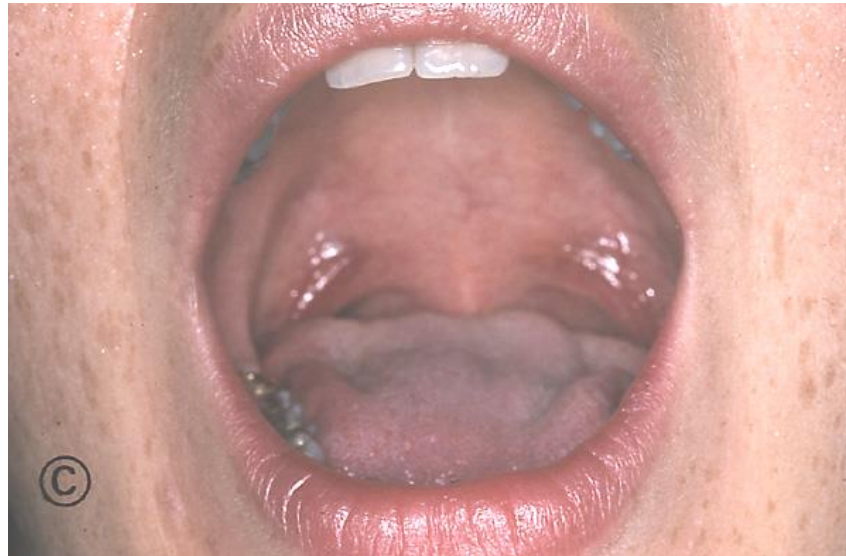Gennem mundspalten, der er vist med prikker, kommer man ind i mundhulen, cavitas oris. Mundspalten, rima oris, begrænses af overlæbe O, underlæbe U og til siderne mundvigen V. Mundvigen kaldes også angulus oris.

vestibulum oris



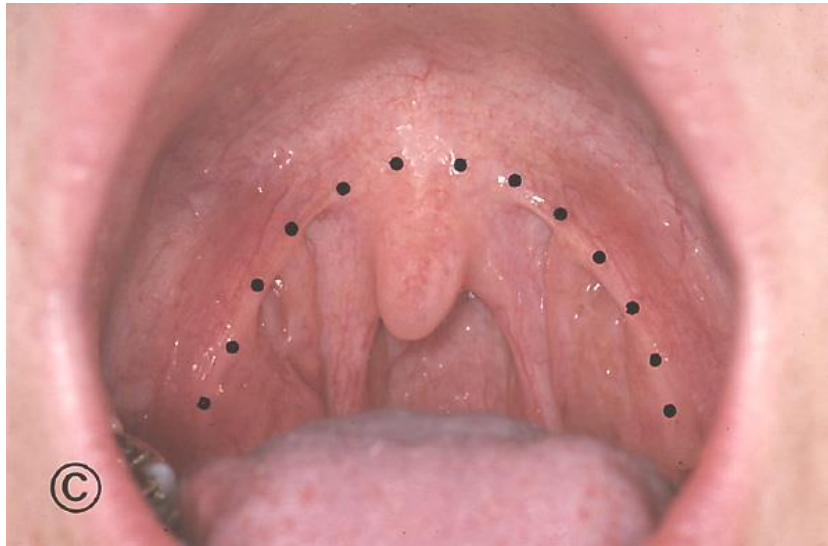
Tandrækkerne deler mundhulen i to afsnit. På dette billede af patientens højre side, kigger vi ind i en del af mundens forgård, vestibulum oris. Mundens forgård ligger mellem tænder og kæbknogle med tandkød på indsiden og læber og kinder på udsiden.

cavitas oris propria



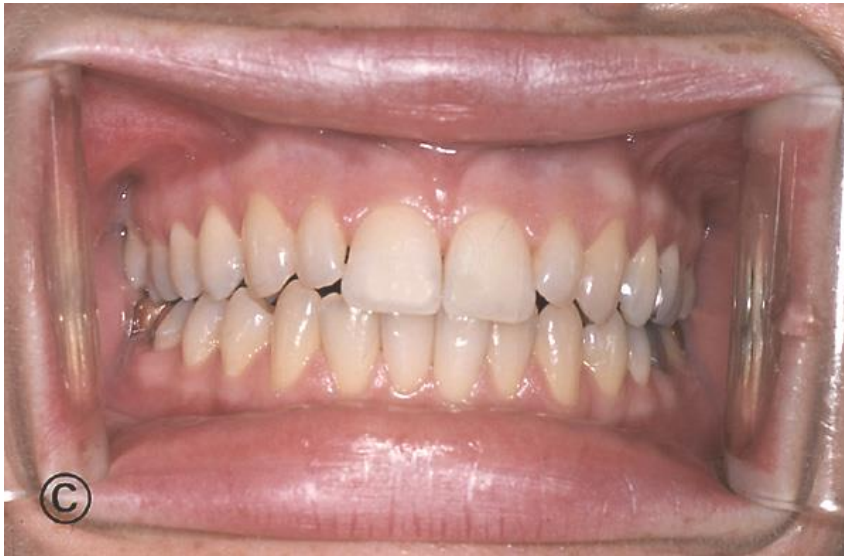Når patienten gaber højt, kan vi se den egentlige mundhule, cavitas oris propria, der ligger indenfor tandrækkerne.

svælget



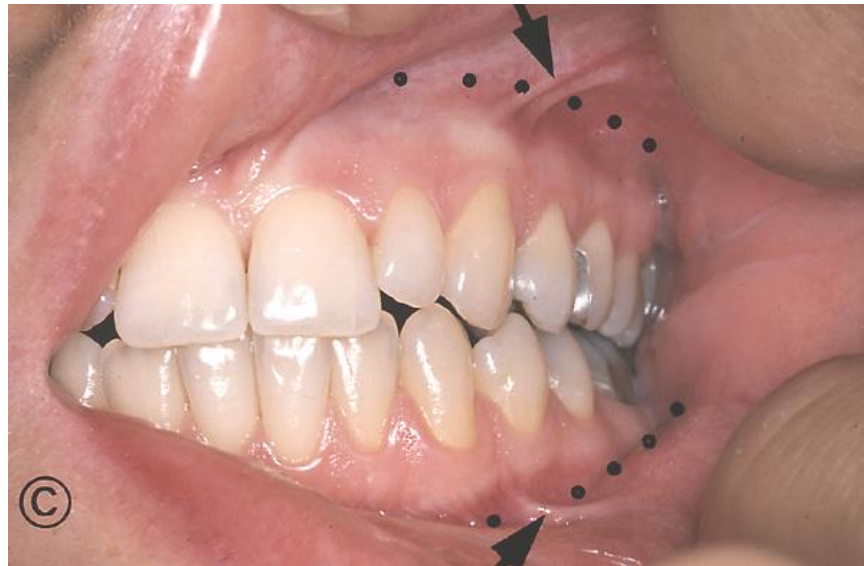Helt bagtil har mundhulen, *cavitas oris propria*, forbindelse med svælget gennem et hul. Det er vist med prikker opadtil og til siderne. Tongen danner grænsen nedadtil. Prikkerne sidder på kanten af hullet.

vestibulum oris er u-formet



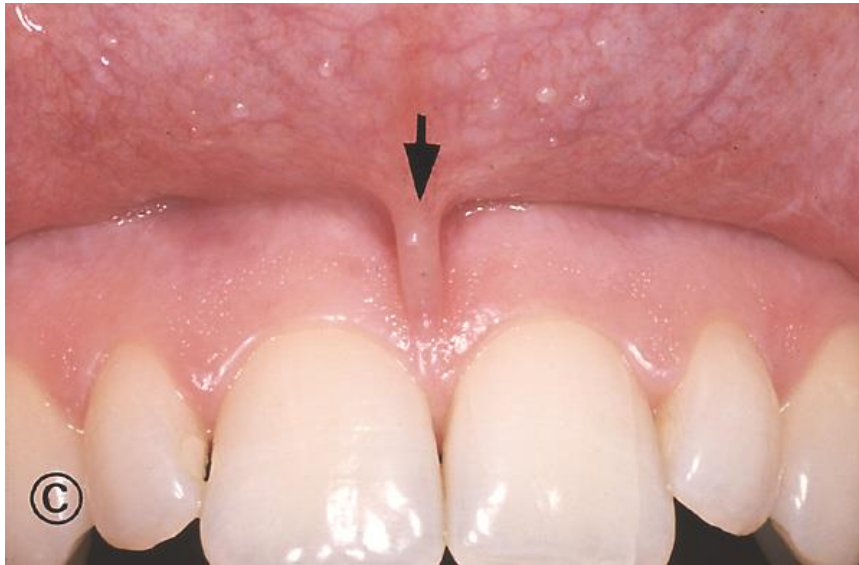
Vi vender tilbage til mundens forgård, vestibulum oris. Billedet viser hele forgården og giver et godt indtryk af formen. Mundens forgård har form som et U ligesom tandbuerne.

omslagsfolder



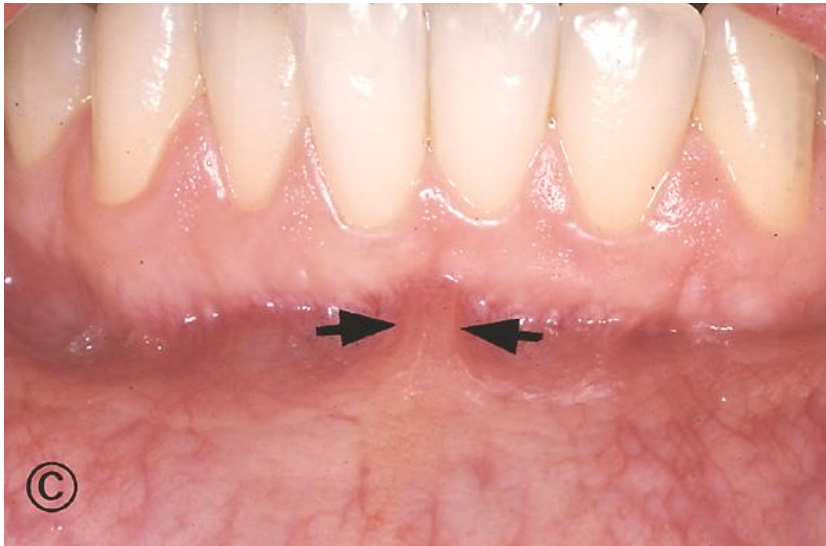
Opadtil og nedadtil begrænses mundens forgård af omslagsfolder. De er vist med prikker. Omslagsfolderne dannes ved at slimhinden fra kinder strækker sig ned over kæbeknoglen, processus alveolaris. Enkelte steder, udfor pilene, ses små slimhinefolder, der dækker over små senebånd eller ligamenter.

frenulum labii superioris



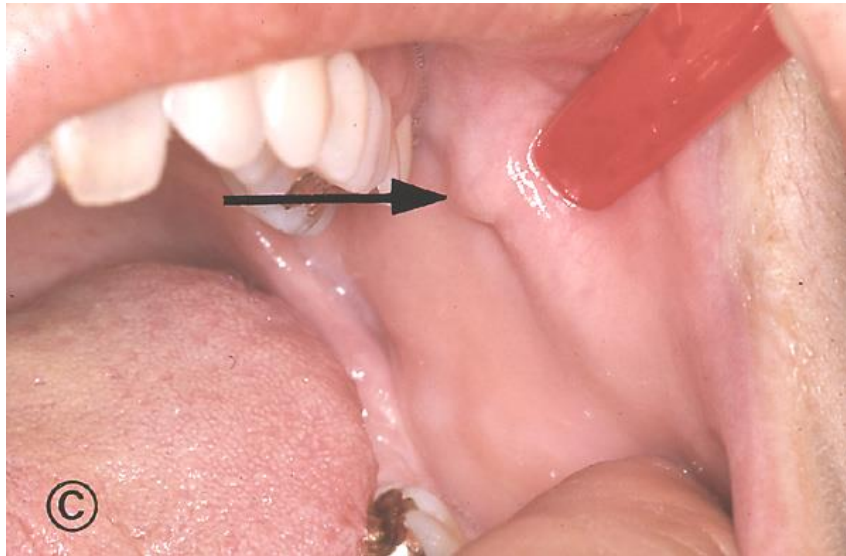
Særligt kraftige slimhindefolder findes fortil i midtlinien. Pilen peger på øvre læbebånd, frenulum labii superioris.

frenulum labii inferioris



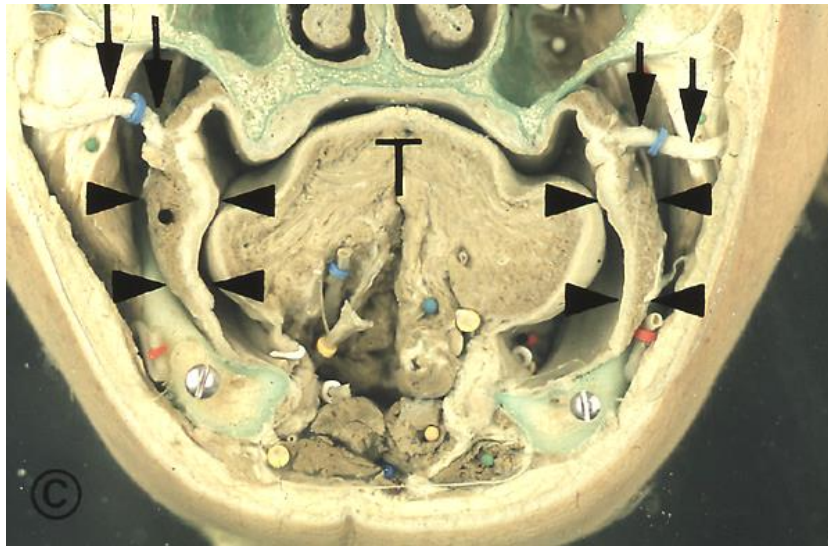
Mellem pilene ses nedre læbebånd, frenulum labii inferioris. Øvre læbebånd er kraftigst, men størrelsen af begge læbebånd varierer betydeligt. Undertiden er især det øvre læbebånd så kraftigt, at det er nødvendigt at operere det bort.

papilla parotidea



Den røde pind i øverste højre hjørne af billedet ligger mod kindslimhinden i venstre side af mundens forgård, vestibulum oris. Udfør spidsen ses en forhøjning på slimhinden. Forhøjningen er også markeret med en pil. Her munder ørespytkirtlens udførselsgang, ductus parotideus. Forhøjningen, papilla parotidea, ligger udfør den anden store kindtand i overkæben.

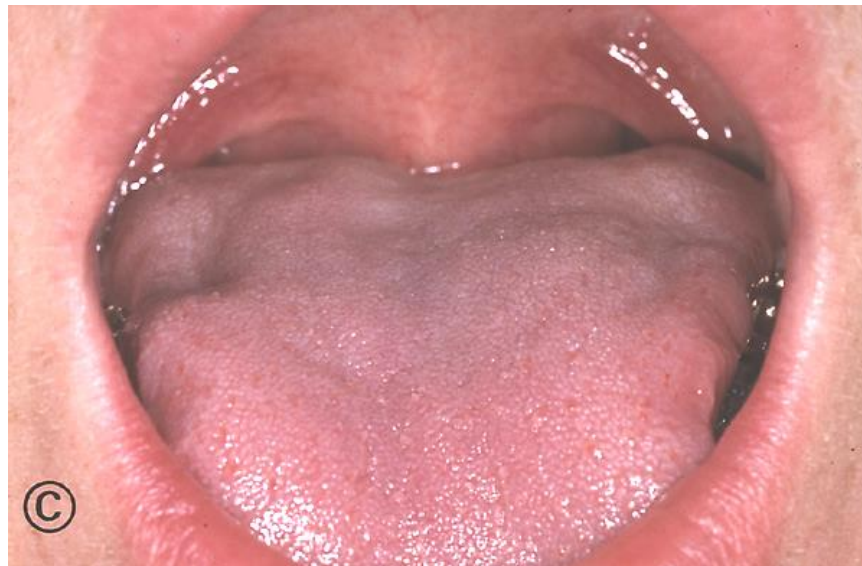gennemskåret mundhule



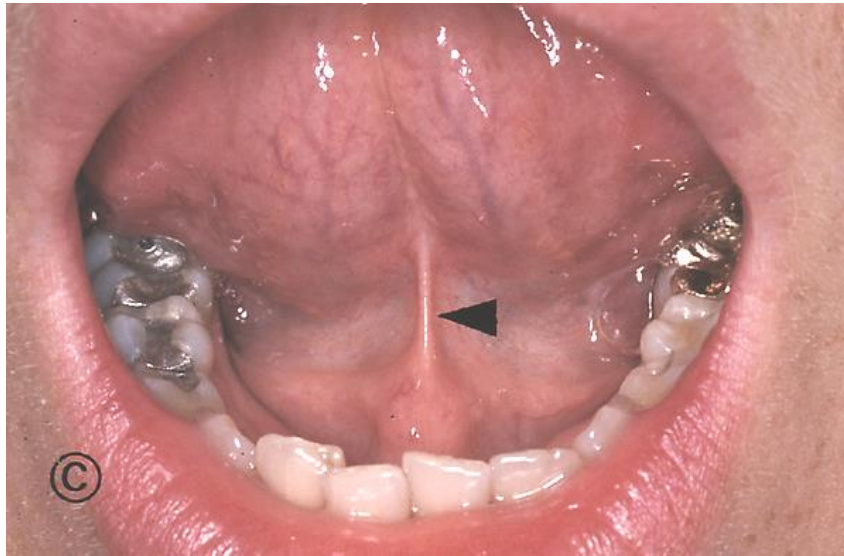
Her ses et præparat, der er skåret fra side til side. Vi har skåret lige gennem mundhulen med tungen T. Til begge sider for tungen ses kindslimhinden samt kindmusklen mellem spidserne af de vandrette pilehoveder. På billedet kan man se ørespytkirtlens udførselsgang, ductus parotideus, det er den lyse streg med en blå ring der ses i begge sider mellem pilene. Den kommer bagfra og trænger gennem kindmuskul og slimhinde ind til udmundningen i vestibulum oris.

lingua

Gulvet i den egentlige mundhule, cavitas oris propria, dannes af tungen, lingua.

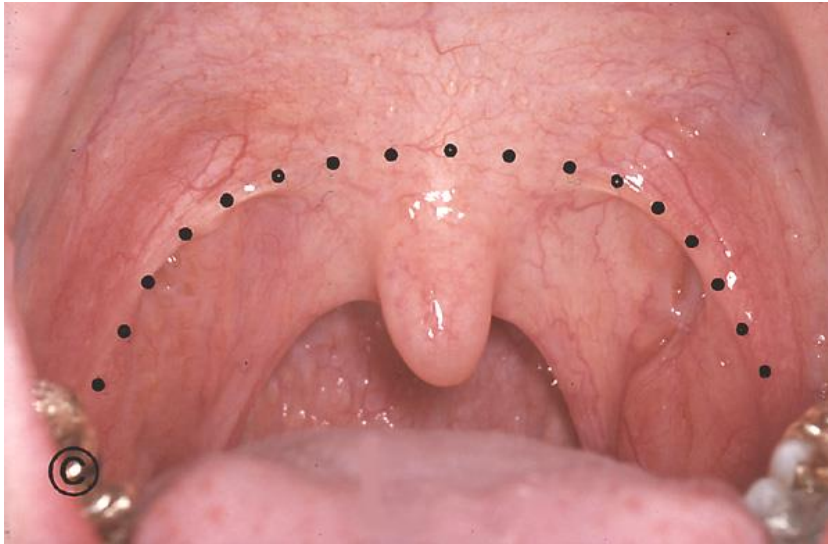


frenulum linguae



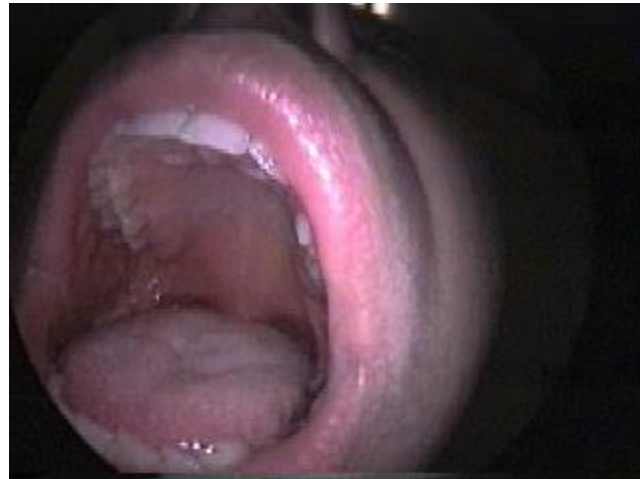Gulvet dannes endvidere af undertungeregionen, regio sublingualis, der ses når tungespidsen løftes. Udfor pilehovedet ses tungebåndet, frenulum linguae.

pharynx

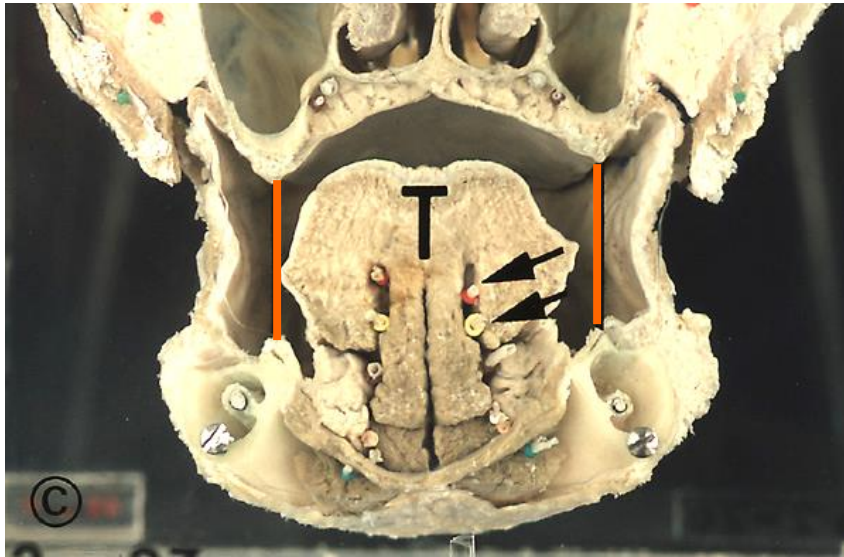


Bagud har den egentlige mundhule, *cavitas oris propria*, forbindelse med svælget, pharynx gennem et hul. De sorte prikker markerer opadtil og til siderne kanten af hullet. Til siderne begrænses hullet af de forreste ganebuer.

cavitas oris

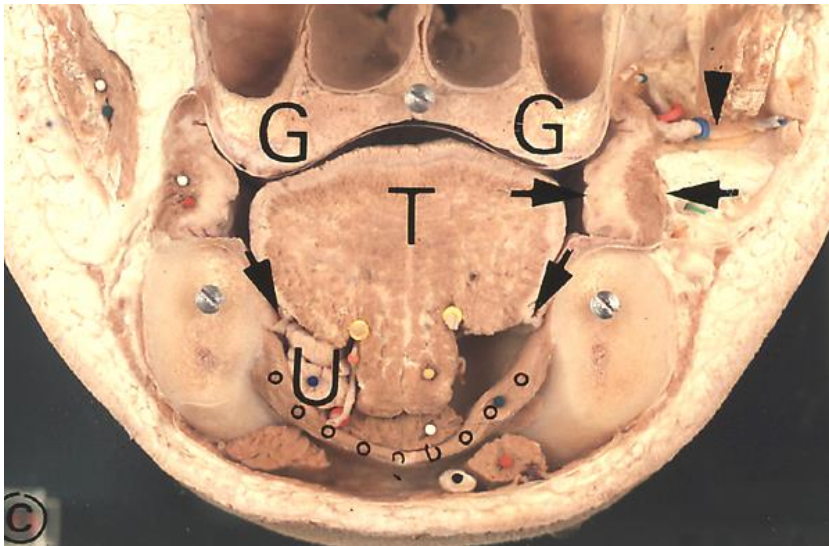


præparatbillede af mundhulen



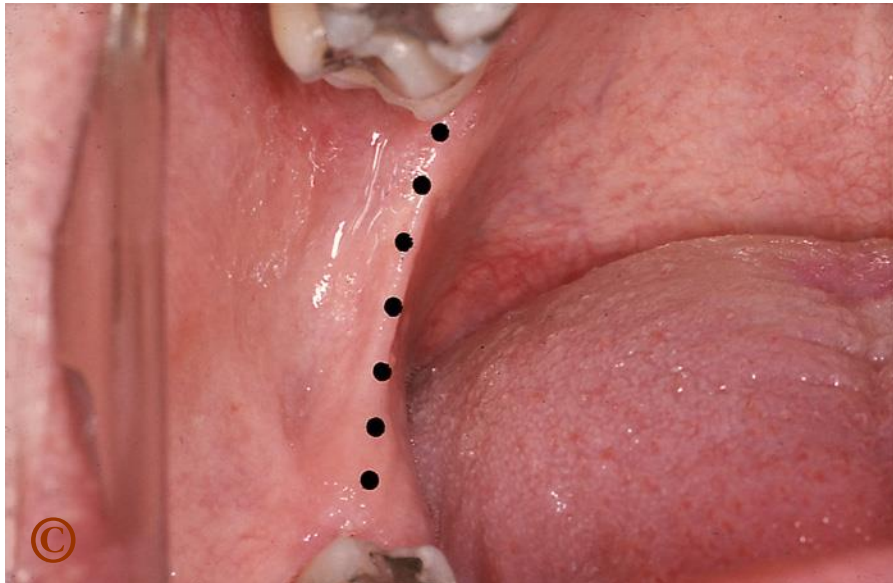
På dette og de efterfølgende præparatbilleder ses eksempler på, hvor tæt på slimhinden strukturer i mundbund og kind ligger. Midt i billedet ligger tungen T. Nær tungs sideflader ses i begge sider en lodret orange streg, der forbinder over- og underkæbe udfør de områder hvor tænderne har siddet. Stregerne svarer til grænsen mellem mundens forgård, vestibulum oris, der ses i begge sider lateralt for stregerne, og den egentlige mundhule, cavitas oris propria, der ses mellem stregerne. Midt i tungs substansen ses en arterie med rød ring udfør den øverste pil, og en nerve med gul ring udfør den nederste pil.

præparatbillede af mundhulen



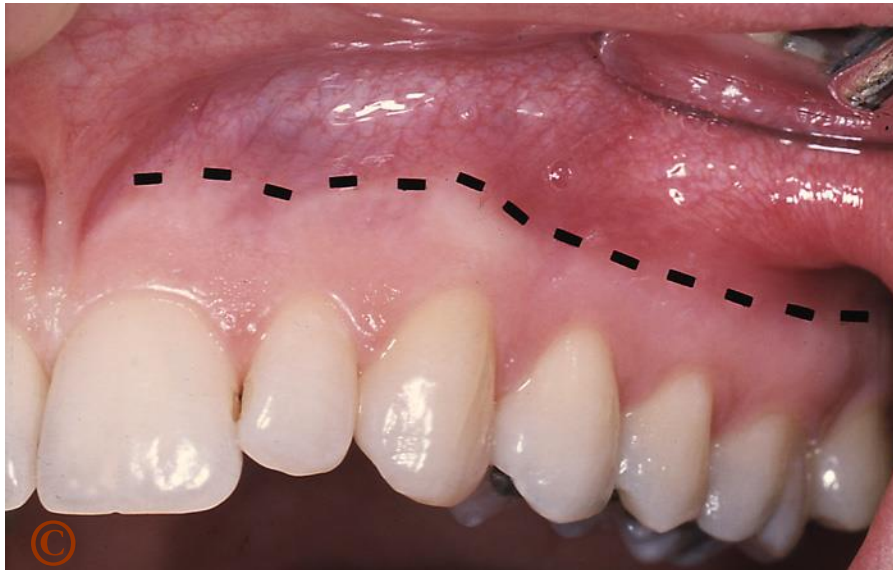
Billedet ligner meget det foregående. Tungen er her igen markeret T og kindmuskel og kindslimhinde ses mellem de to vandrette pile til højre på billedet. I venstre side er kindmusklen markeret med et rødt og hvidt mærke. Præparatet viser iøvrigt, at man tager fejl, hvis man forestiller sig mundhulen som et stort hulrum, når munden er lukket. I virkeligheden er der kun tale om spalter mellem tungen T, ganen G og kinderne. Præparatet viser flere vigtige strukturer nær mundhulen. Øverst i højre side af billedet peger det nedadrettede pilehoved på ørespytkirtlens udførselsgang med blå ring. Den ender med at løbe gennem kindmuskel og kindslimhinde inden den udmunder i mundens forgård. De skråt nedadrettede pile på hver side af tungen peger på den slimhindebeklædte fure, sulcus alveololingualis, i mundbunden mellem tunge og kæbeknogle. Lige under slimhinden, i billedets venstre side, er undertungespytkirtlen bevaret og markeret med et U. Længere nedadtil ses muskler i mundbunden, der er markeret med små ringe.

slimhindefolden



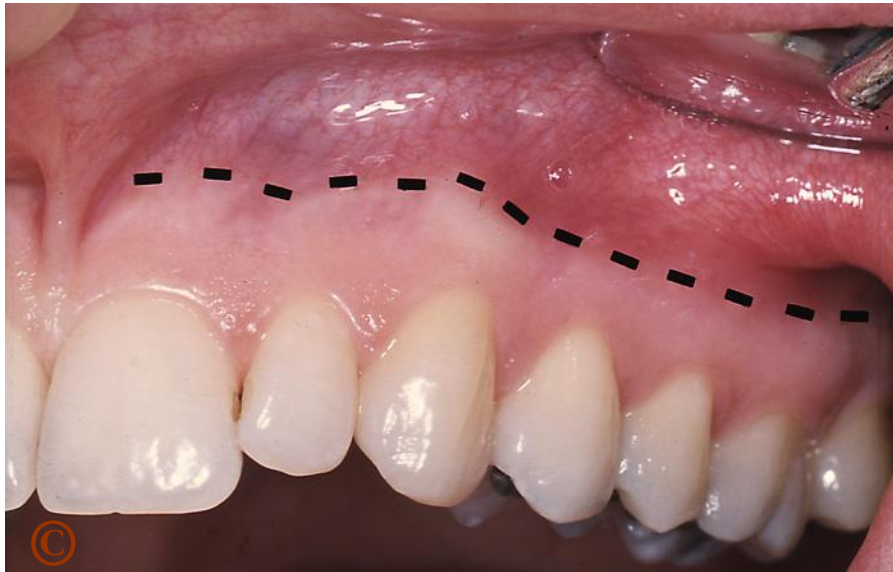
Den bageste grænse for vestibulum oris udgøres af slimhindefolden med de sorte prikker. Den hedder plica pterygomandibularis og strækker sig fra ganen til området bag sidste molar i underkæben.

den mucogingivale grænse



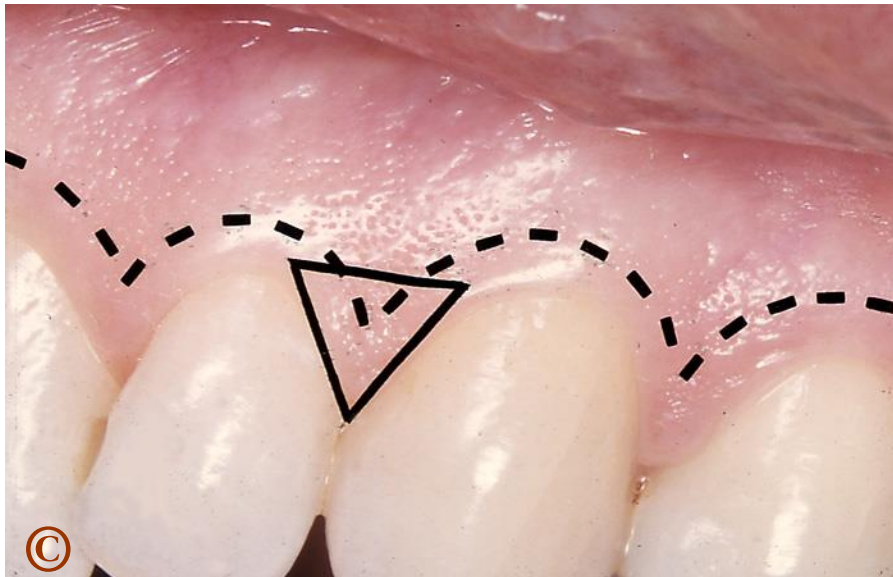
Slimhinden på processus alveolaris er nogle steder fast og andre steder bevægelig. Den fastbundne del ligger mellem tandkronerne og den stiplede linie. Den bevægelige eller løst bundne del ligger over linien. Linien kaldes den mucogingivale grænse. Læg mærke til farveforskellen. Den fastbundne gingiva er blegrosa i modsætning til den løst bundne mucosa, der er kraftig rød.

den alveolære mucosa



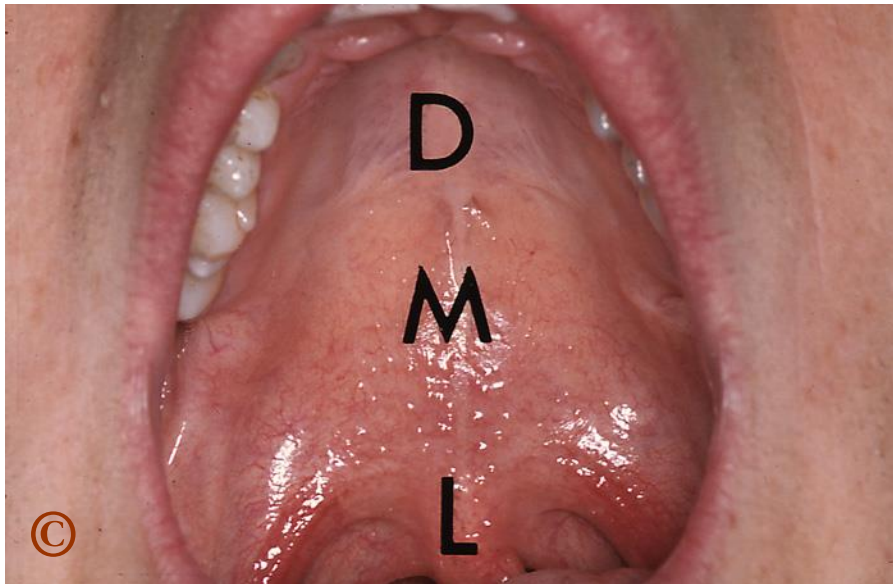
Her ses et større stykke af den løst bundne slimhinde, denne gang udfør tænderne i underkæben. Læg mærke til den mørkere farve og de mange fine røde "streger", der skyldes de underliggende blodkar. Den løst bundne slimhinde kaldes også den alveolære mucosa .

marginal gingiva



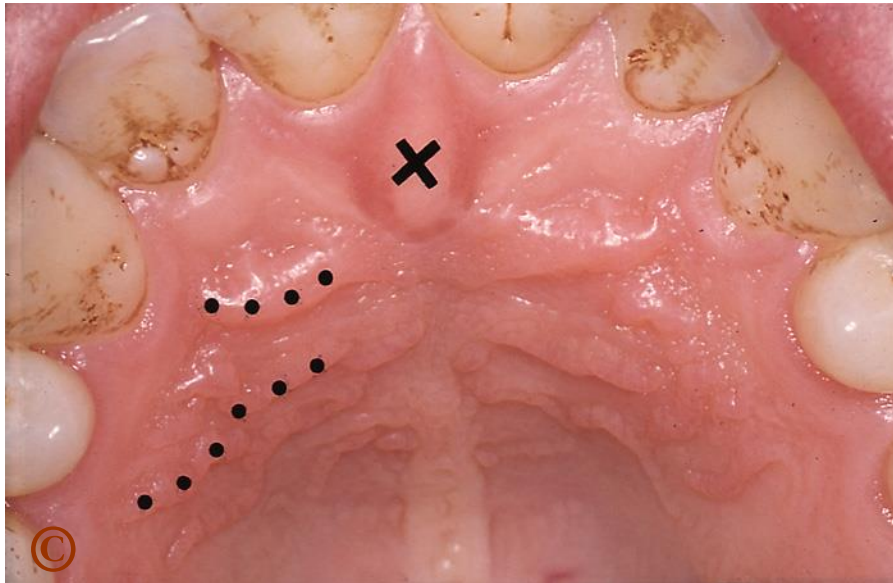
Her er et nærbillede af den marginale og den fast bundne gingiva. Marginal gingiva, der også kaldes den frie gingiva, er den brømme på godt 1 mm, som ligger mellem tandkronerne og den stiplede linie. Den alveolære gingiva er fast bundet og ligger mellem den stiplede linie og den løst bundne slimhinde. Interdentalpapiller ligger mellem tænderne. En af dem er indrammet med en sort trekant.

ganen



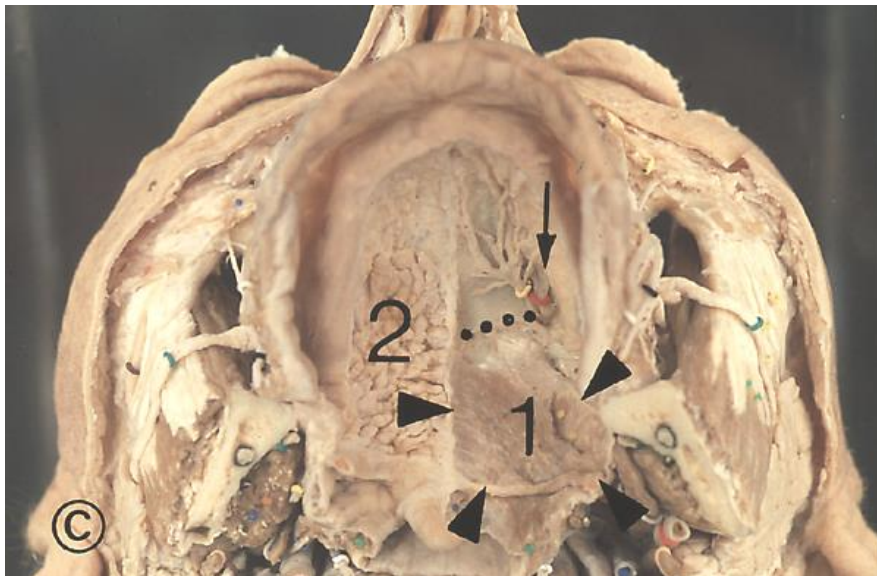
Her ses hele loftet i *cavitas oris propria*. Forreste, markeret med D, den hårde gane, palatum durum, bagtil, markeret med M, den bløde gane, palatum molle, der afsluttes med drøbelen, uvula, der er vist med et L.

den hårde gane



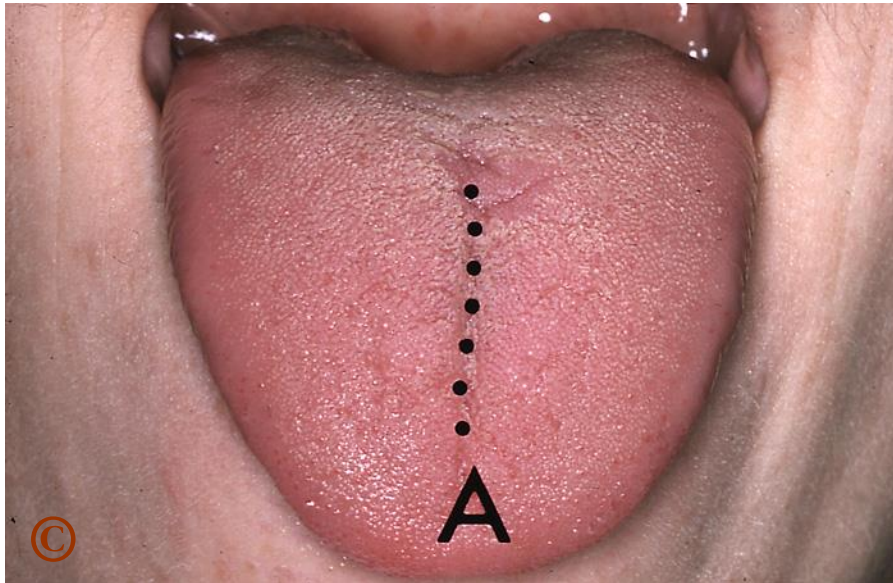
Billedet viser nogle enkeltheder fortil på den hårde gane. Krydset markerer papilla incisiva, der ligger umiddelbart bagved de 2 store fortænder. Papillen dækker over en knoglekanal, der indeholder nerver til ganeslimhinden udfor for- og hjørnetænder. Prikkerne viser de tværstillede slimhinde folder, rugae palatinae eller plica palatinae transversae der findes umiddelbart bag papilla incisiva.

præparat af ganen



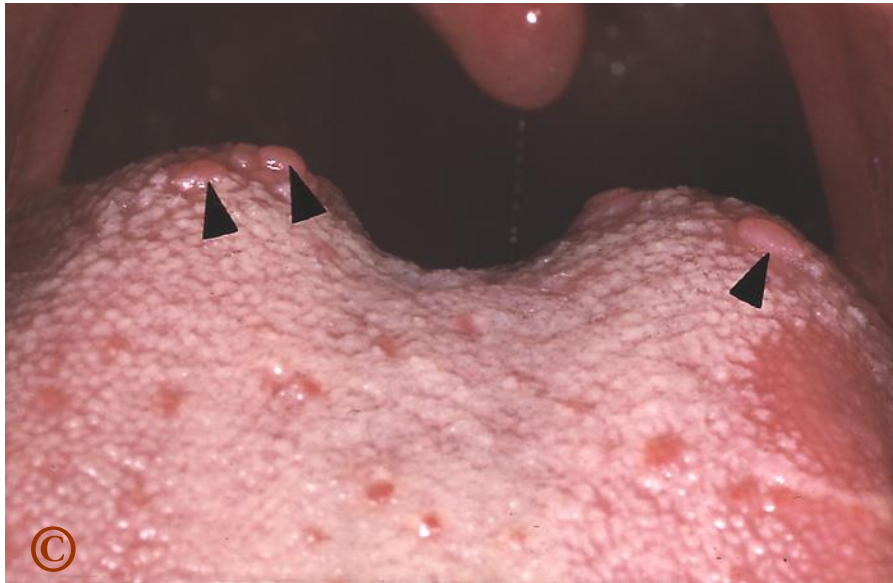
Viser et præparat af ganen. På halvdel til højre på billedet er grænsen mellem den hårde og bløde gane igen vist med prikker. Pilehovederne omgiver den bløde gane. På billedet kan du se, at den bløde gane indeholder muskler. De er brunlige. Det er musklerne, der gør denne del af ganen blød og bevægelig. I den hårde gane findes ingen muskler. Her ligger slimhinden mod kæbeknoglen. Knoqlen ses foran prikkerne. Knoqlen dækkes delvis af ganens kar med rød ring og nerver med en gul ring. På ganehalvdelen til venstre i billedet har man fjernet slimhinden ned til ganekirtlerne (gll palatinae). De dækker musklerne i den bløde gane og strækker sig halvvejs frem på den hårde del af ganen.

tungen



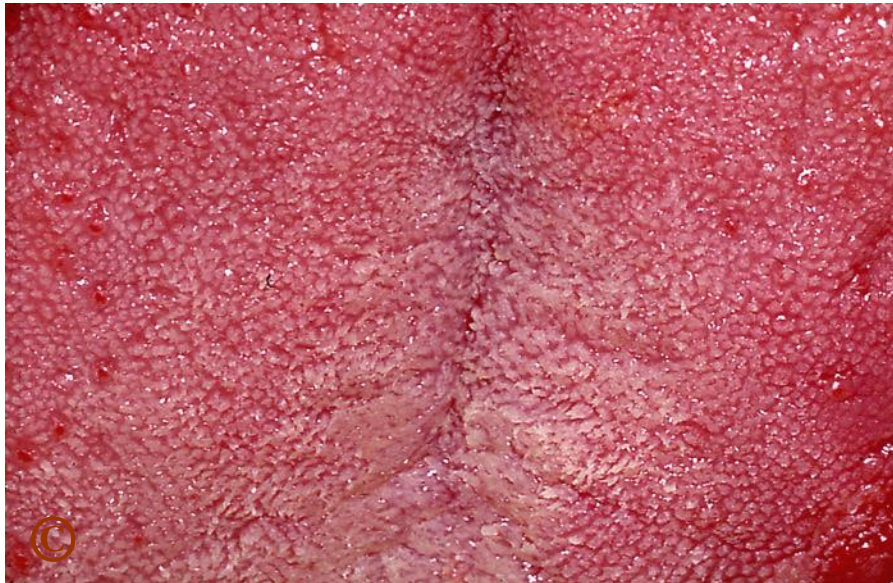Tungen, lingua, danner en del af gulvet i *cavitas oris propria*. Den er rød og fast med en ujævn og fugtig overflade. På billedet ses tungeryggen, dorsum linguae. Den ender fortil ved A i tungespidsen, apex linguae. Midt på tungeryggen findes en længdegående fure vist med prikker.

papillae vallatae



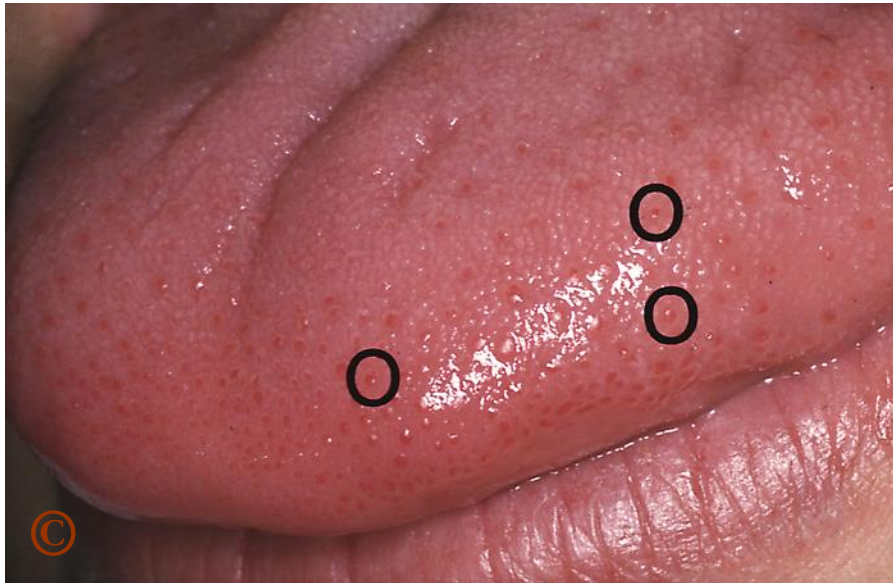
Helt bagtil, hvor dorsum linguae går over i tungeroden, radix linguae, ligger tungens største papiller, papillae vallatae. To af dem, der er ialt en halv snes stykker, ses som runde høje udfor pilehovederne. Papillae vallatae har mange smagsløg, omkring 2-300 på hver papil.

papillae filiformes



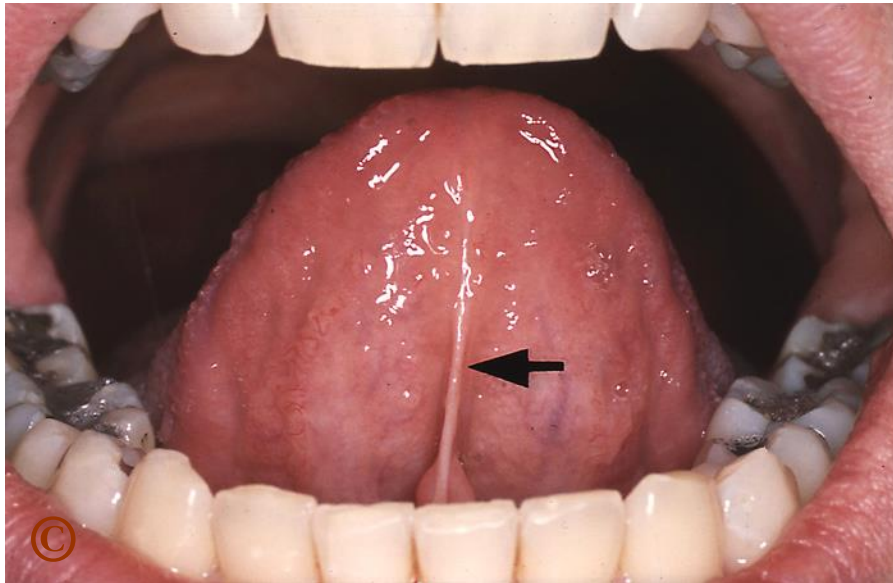
Dorsum linguae har normalt et gråligt, frotteagtigt udseende på grund af de talrige slanke papillae filiformes. Det er altså papillae filiformes, der gør overfladen ujævn og grålig. Papillae filiformes mangler smagsløg.

papillae fungiformes



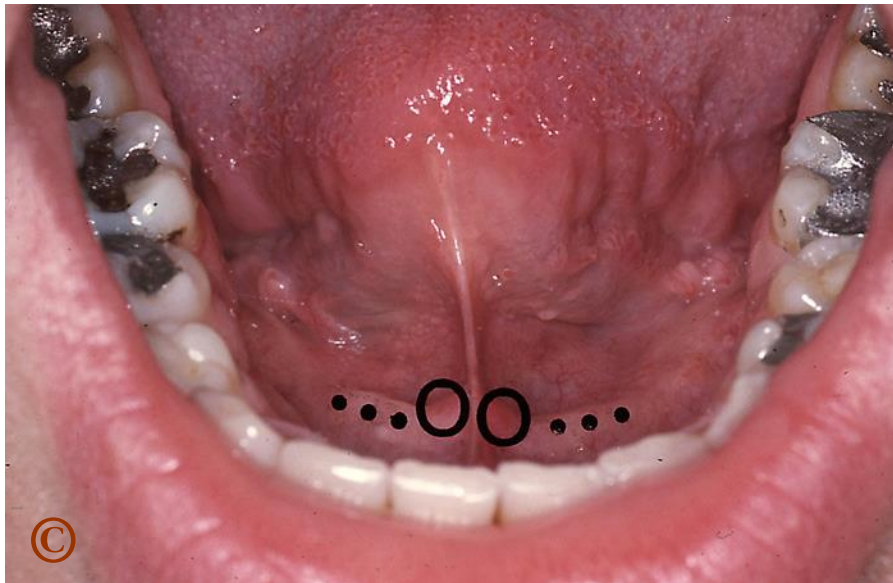
Spredt over dorsum linguae ses en del stærkt røde prikker, de fleste findes fortil og langs siderandene. Nogle af dem er vist med cirkler. Det er en særlig form for tungepapiller, papillae fungiformes, der gør overfladen en smule rødprikket. Det er naturligvis vigtigt at være klar over, at sådan skal en normal tunge se ud. Ligesom papillae vallatae har papillae fungiformes smagsløg.

facies inferior linguae



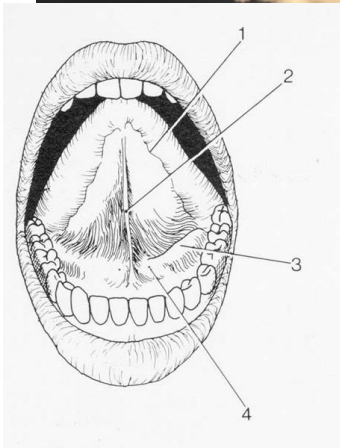
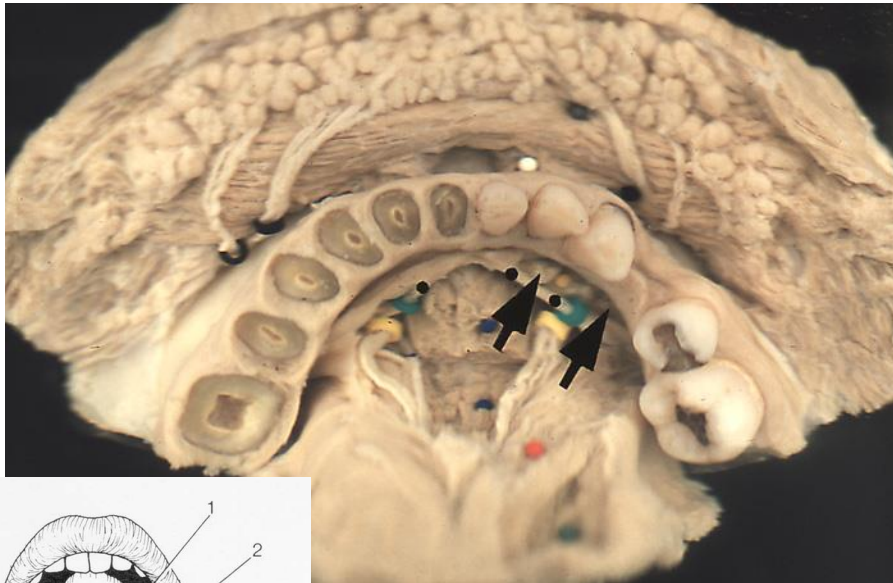
Viser tungens underside, facies inferior linguae. Midt på facies inferior linguae ligger tungebåndet, frenulum linguae. Frenulum strækker sig fra tungens underside og frem til gingiva bag fortænderne i underkæben.

regio sublingualis



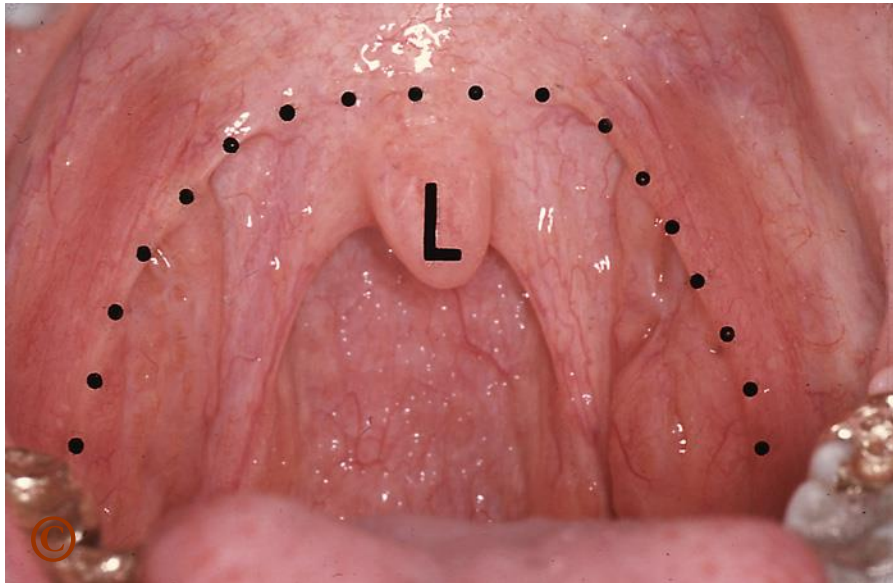
Fortil danner regio sublingualis gulv i *cavitas oris propria*. Regio sublingualis ses, når tungespidsen løftes. Hele furen mellem tunge og *processus alveolaris* hedder sulcus alveololingualis. Udførselsgangen fra *gld. submandibularis - ductus sublingualis major* - åbner sig i mundbunden på hver side af tungebåndet i *sulcus alveololingualis*. Udmundingen er markeret med cirkler. Den findes på caruncula sublingualis. Samme sted munder hovedafsnittet af *gld. sublingualis*. Resten af *gld. sublingualis* munder på en slimhindefold, *plica sublingualis*, der er markeret med prikker. Slimhinden i mundbunden er meget løst bundet. Det gælder både på tungens underside, et stykke lateralt for tungebåndet, og i hele området fra tunge til tandkød. Den løst bundne slimhinde er medvirkende til, at tungen frit kan udføre bevægelser i betydeligt omfang.

dissektionspræparat



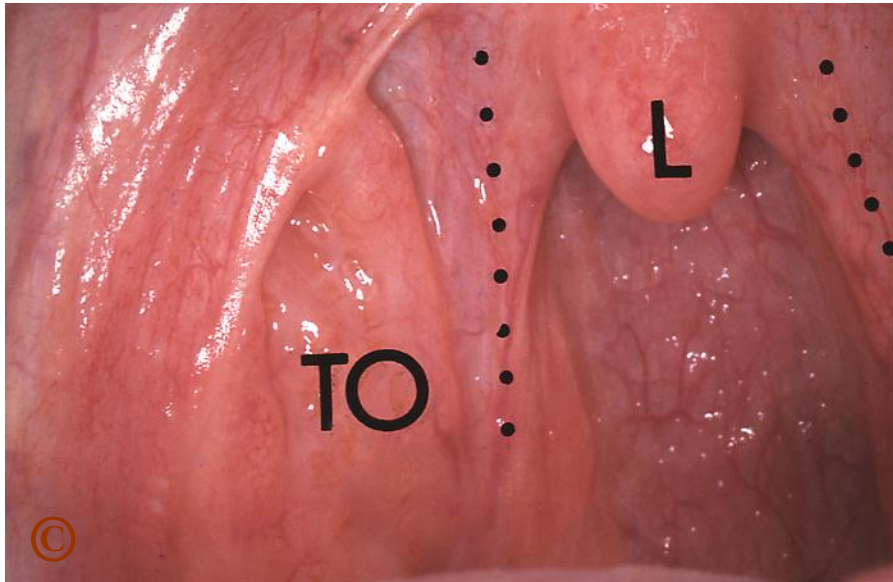
Her ses et dissektionspræparat af området på forrige billede. Udfør pilene skimtes den puklede overflade af gld. sublingualis. Den er også markeret med et gult mærke, der skimtes mellem pilene lige ved tænderne. Langs prikkerne, og markeret med en grøn ring, ses udførselsgangen fra gld. submandibularis. Udførselsgangen - ductus sublingualis major - der løber frem mod udmundingen på caruncula sublingualis bag fortænderne i underkæben.

isthmus faucium



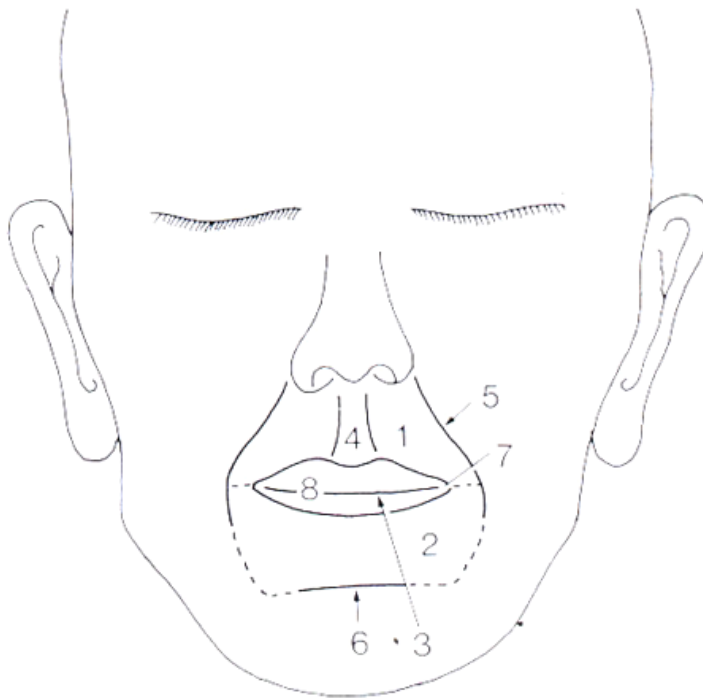
Hullet mellem *cavitas oris propria* og svelget, *pharynx*, er vist med prikker, der følger hullets kant opad og til siderne. Hullet, *isthmus faucium*, afgrænses af tungeryggen nedadtil, de forreste ganebuer til siderne og opadtil af den bløde gane med uvula, der er markeret med et L.

fauces



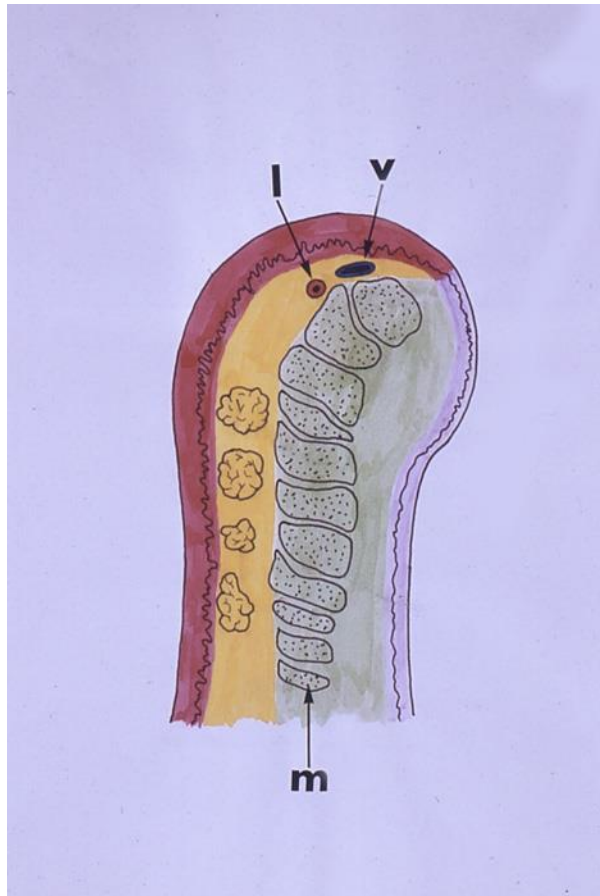
Den del af pharynx, der kan ses gennem isthmus faucium, kaldes fauces. I fauces ses de bageste ganebue, den højre er markeret med sorte prikker. Mandlen, tonsilla palatina, ses også i patientens højre side. Den er markeret TO. Tonsilla palatina ligger i en fordybning mellem forreste ganebue, arcus palatoglossus, og bageste ganebue, arcus palatopharyngeus. Det er uvula, der er markeret med et L.

regio oralis



Tegningen viser regionen set forfra. 1-tallet markerer labium superius, der udgør regio labialis superior, og 2 er labium inferius, der svarer til regio labialis inferior. 3 er rima oris, 4 philtrum og 7 angulus oris. Regio oralis øvre grænse er næsens nedre flade. Lateralt afgrænses regionen fra naboregionen, regio buccalis, af to furer. Det er opadtil sulcus nasolabialis, mærket 5, der går fra næsefløjen til overgangen mellem læberne, dvs. til den horisontale stiplede linie. Nedadtil af sulcus buccolabialis, der er en svag, nedadrettet fure udfor underlæben. Den er ligeledes vist med stiplinger. Regio oralis' nedre grænse er sulcus mentolabialis, mærket 6, der adskiller regio oralis fra regio mentalis.

snit gennem underlæben



Billedet viser et snit gennem underlæben. Det svagt rød-blå område til højre er cutis, det grågrønne er subcutis, det gule tela submucosa og det røde tunica mucosa. Læbens muskler, mærket (m), ligger i subcutis, medens læbens større kar ligger i tela submucosa nær prolabet. Det drejer sig om a. labialis, mærket (l), og vena labialis, mærket (v).

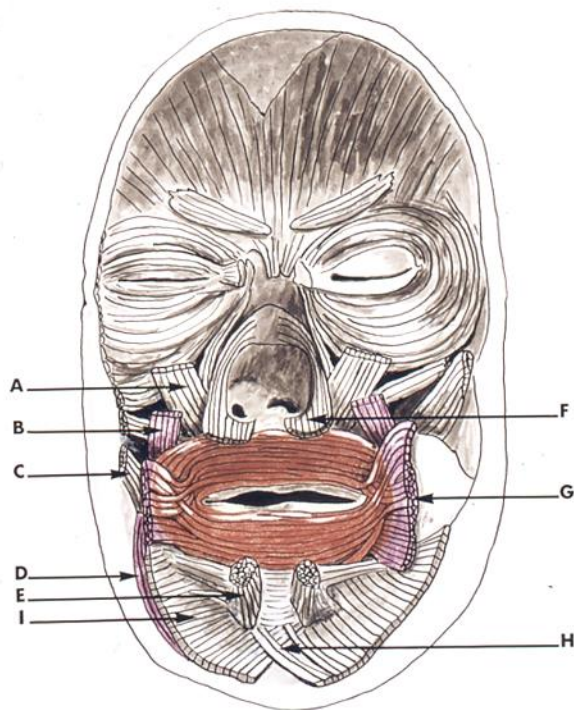
Spm: Hvilken slags bindevæv er tela submucosa?

Fast, da slimhindens binding er fast.

Spm: Hvordan adskiller man lamina propria og tela submucosa her?

Tela submucosa indeholder kirtler.

m. orbicularis oris



Aa 2-83

Billedet viser ansigtet indefra. De farvede områder er muskler, der sender fibre til m. orbicularis oris. Det drejer sig om tre i hver side. Spm: Hvilke? M. buccinator mærket (G), m. levator anguli oris (B), og m. depressor anguli oris (D) Spm: Hvor hæfter buccinator sig? Den fletter sig sammen med buccinator fra den anden side og danner størstedelen af m. orbicularis oris. Spm: Hvor hæfter de to andre sig? I den muskulo-fibrøse knude med enkelte fibre og med de fleste indgår de i m. orbicularis oris. Spm: Hæfter de sig i huden? Nej. spm: Hæfter buccinator sig i den muskulo-fibrøse knude? Nej. Nogle af dens fibre krydser i knuden, men de hæfter sig ikke. Spm: Danner buccinator den superficielle eller profunde del af m. orbicularis oris? Den profunde.

forbindelser til pharynx

