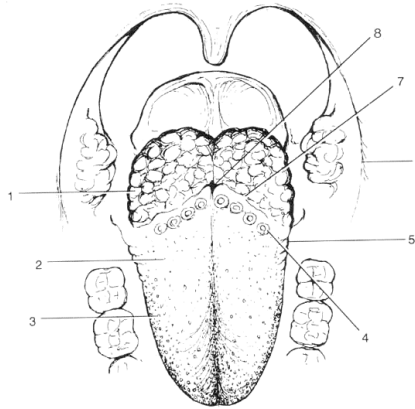


# FORDØJELSESSYSTEMET

## - lag i mundhulen



### **ANATOMI**

**Anatomisk afsnit,  
Afd. for Tandsygdomslære  
Henrik Løvschall**

# GENEREL LAGDELING

- *Tunica mucosa*
- *Tela submucosa*
- *Tunica muscularis*
- *Tunica serosa*  
*/Adventitia*

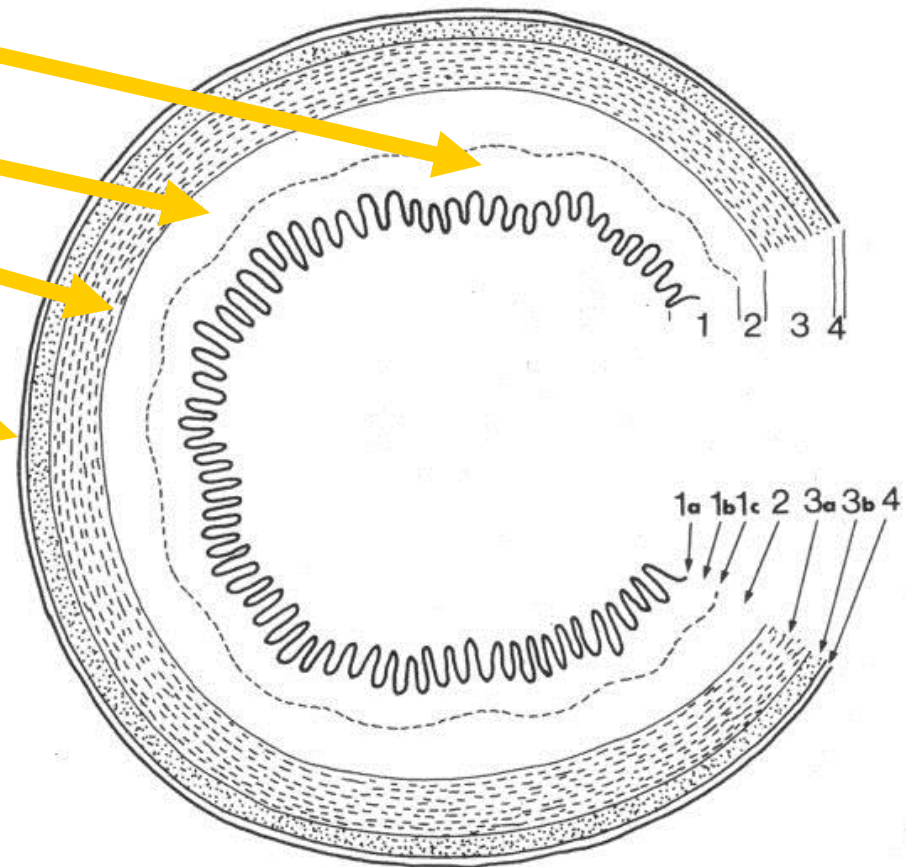


FIG. 4

# FORDØJELSESSYSTEMET'S LAG

FORDØJELSESSYSTEMETS LAG										
				MUNDHULE/ SVÆLG*	SPISERØR	MAVESÆK	TYNDTARM			TYKTARM
							Duodenum	Jejunum	Ileum	
SLIMHINDE	TUNICA MUCOSA	Lamina Epithelialis	Flerlaget pladeepitel	+	+					
			Enlaget prismatisk epitel			+	+	+	+	+
		Lamina Propria	Fast	+	+					
			Løst, m kirtler			+	+	+	+	+
		Lamina Muscularis Mucosae	Glat		+	+	+	+	+	+
UNDER- SLIMHINDE	TELA SUBMUCOSA	Løst/fast, med kirtler		+/- løst/fast			+			
		Løst, uden kirtler			+	+		+	+	+
MUSKELLAG	TUNICA MUSCULARIS	Glat			+	+	+	+	+	+
		Tværstribet		+/-	+					
AFSLUTTENDE LAG	ADVENTITIA			- (mund) + (svælg)	+		+/-			+/-
	TUNICA Serosa			-		+	+/-	+	+	+/-

# MUNDHULENS LAG



- Varierer meget
- Visse ting er dog generelle

# MUNDHULENS LAG

## Tunica mucosa (varierende struktur)

- ◆ lamina epithelialis
- ◆ lamina propria (uden kirtler)

## Tela submucosa

- ◆ findes/mangler
- ◆ løst/fast
- ◆ små spytkirtler/fedt

## "Nb: tværstribet muskulatur ligger subkutant"

- ◆ i kind, læber og mundbund
- ◆ mangler fx på hårde gane og processus alveolaris

(Tunica Serosa/Adventitia findes ikke i munden)

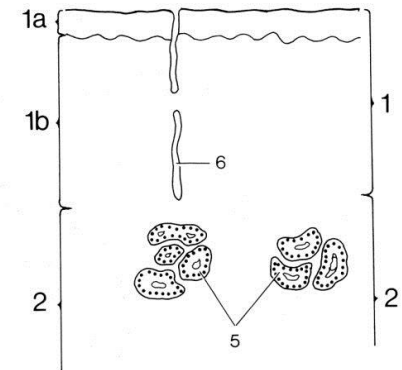


FIG. 5

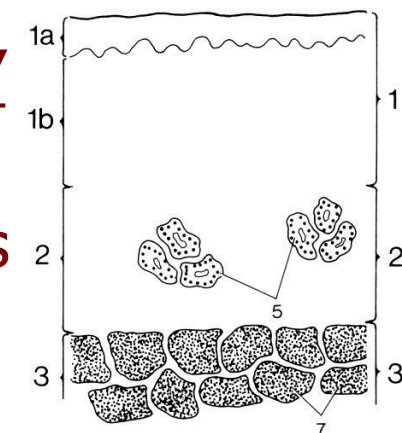


FIG. 6

# LAMINA EPITHELIALIS

mundhule, svælg, spiserør:

◆ flerlaget pladeepitel

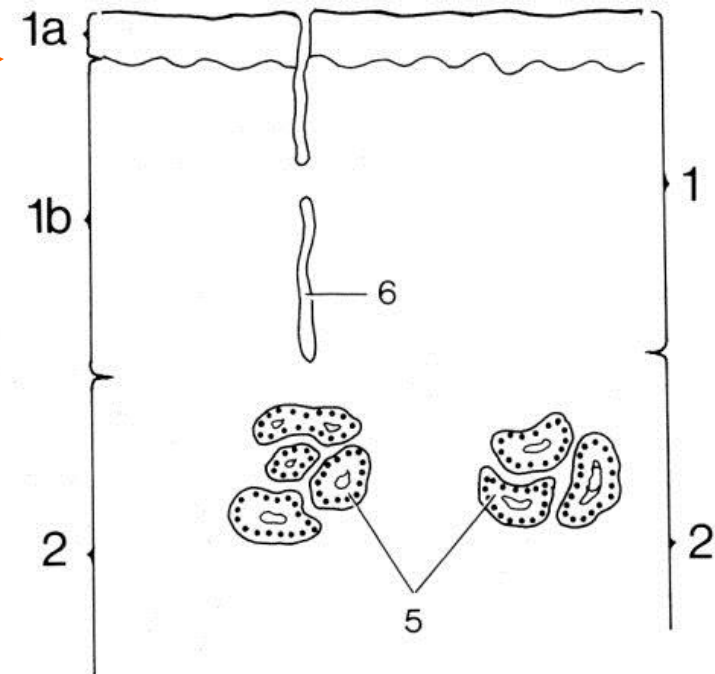


# TUNICA MUCOSA

## mundhule og svælg:

◆ Lamina epithelialis

◆ Lamina propria



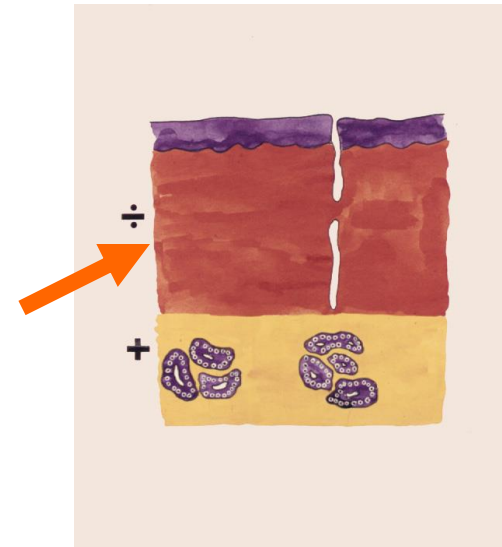
Fra mundhule

FIG. 5

# LAMINA PROPRIA

mundhule, svælg, spiserør:

- kollagent, fast, uorganiseret bindevæv, uden kirtler

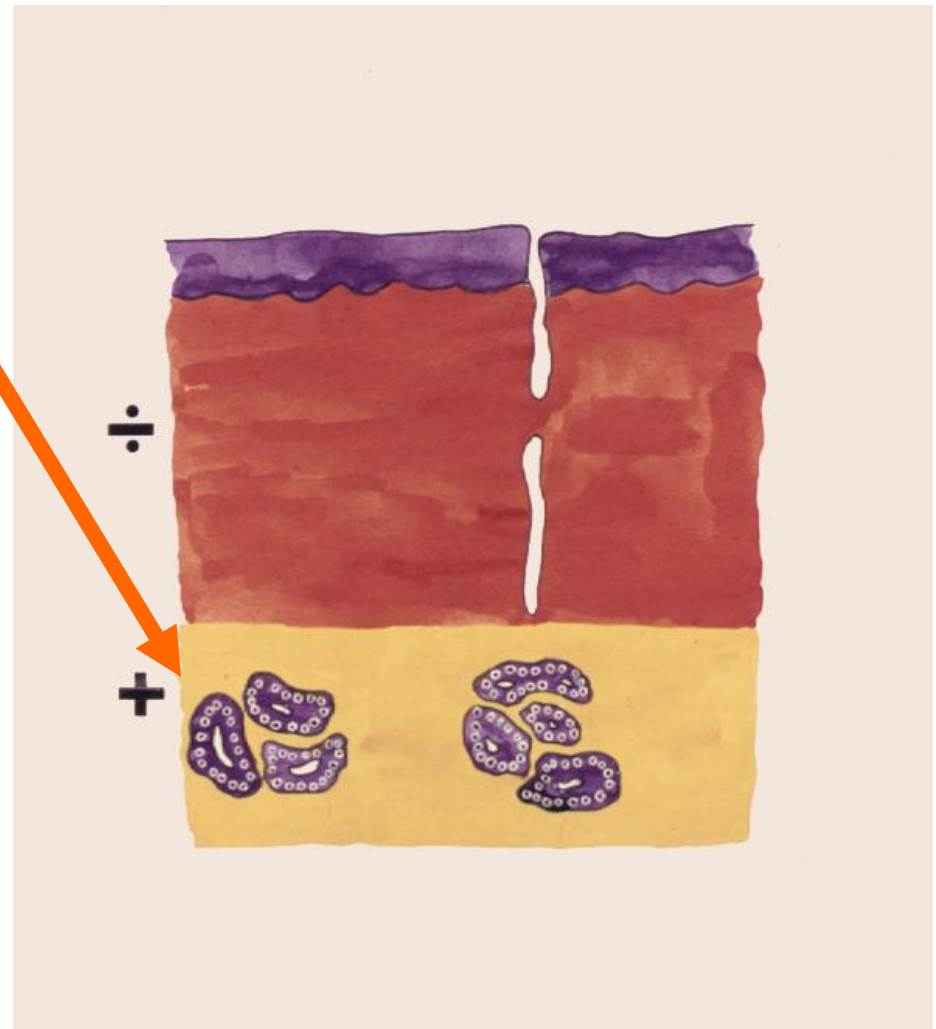




# TELA SUBMUCOSA

mundhule og svælg:

- ±tilstede
- ±små spytkirtler
- ±fedt



# Slimhinder i cavitas oris



Forskellige:

- egenskaber
- funktioner
- udseende

# Slimhinder i cavitas oris

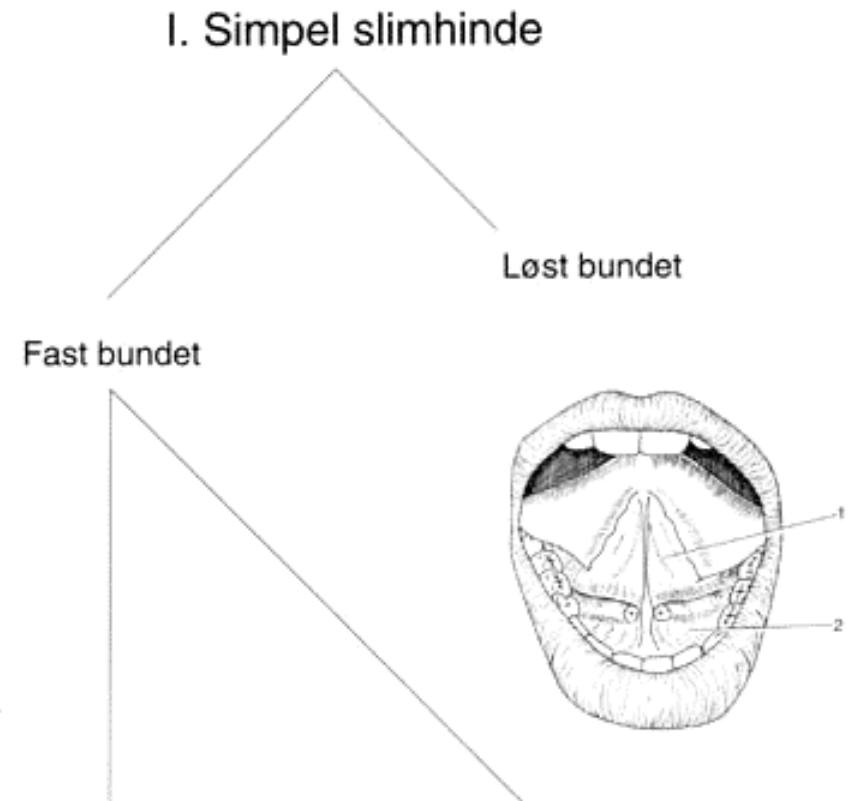
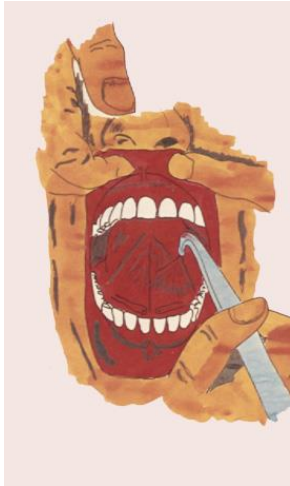

- I. Simpel Slimhinde
- II. Slimhinde med udpræget mekanisk funktion
- III. Særlig differentieret slimhinde

# I. Simplet slimhinde

## - løst bundet

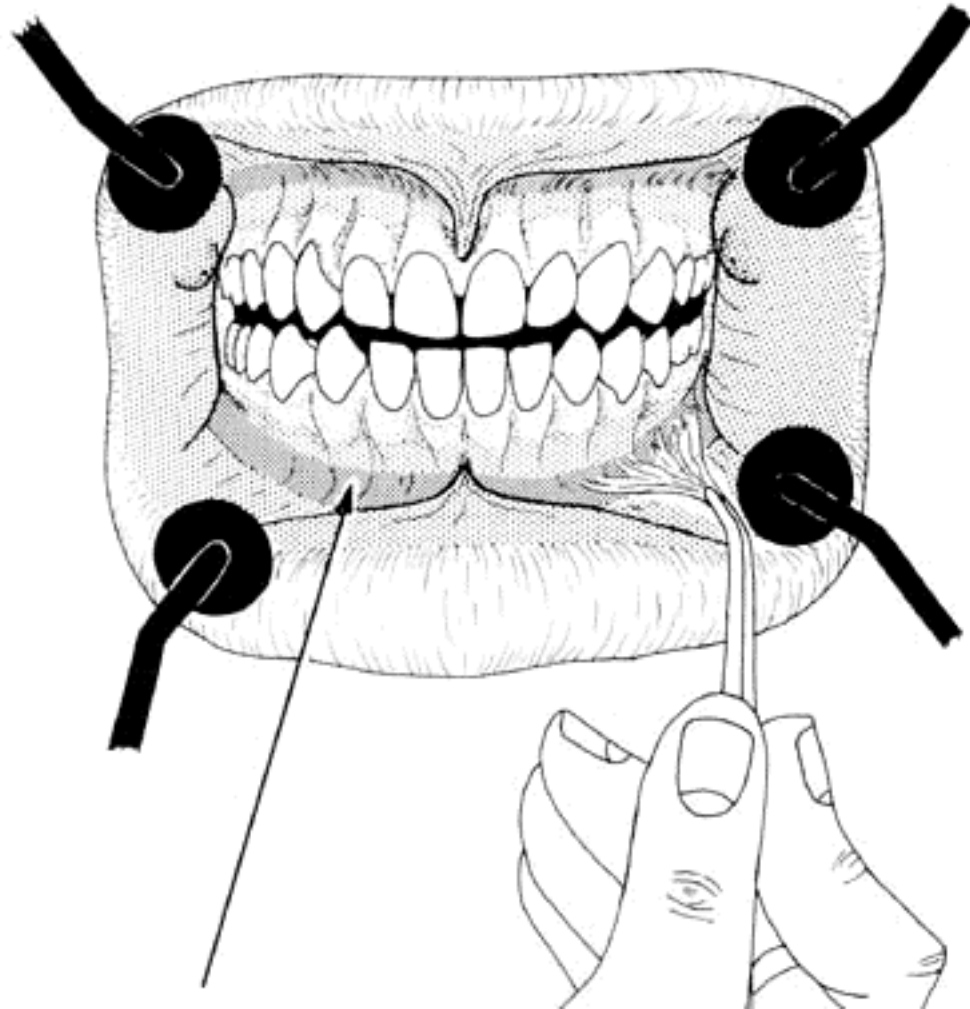
- slimhinde på tungens underflade medialt for plica fimbriata
- alveolær mucosa
- sulcus alveololingualis



# I. Simpel slimhinde

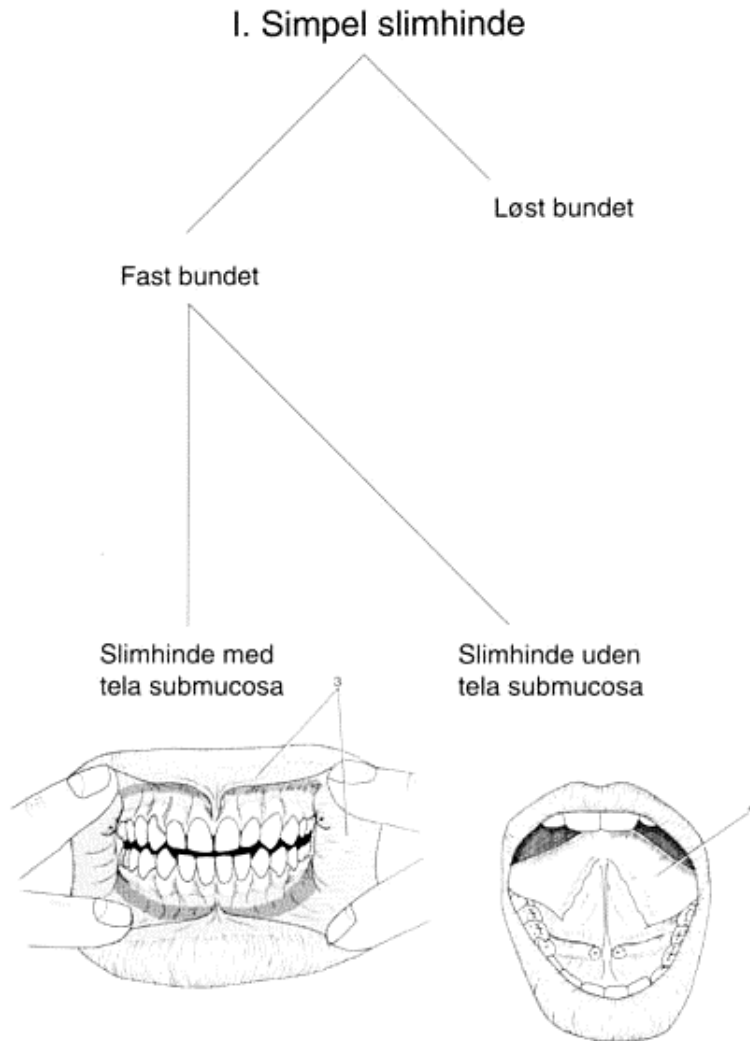
## - løst bundet

- slimhinde på tungens underflade medialt for plica fimbriata
- alveolær mucosa
- sulcus aveololingualis
- omslagsfolder
  - ◆ sulcus alveololabialis
  - ◆ sulcus alveolobuccalis



# I. Simpel slimhinde - fast bundet

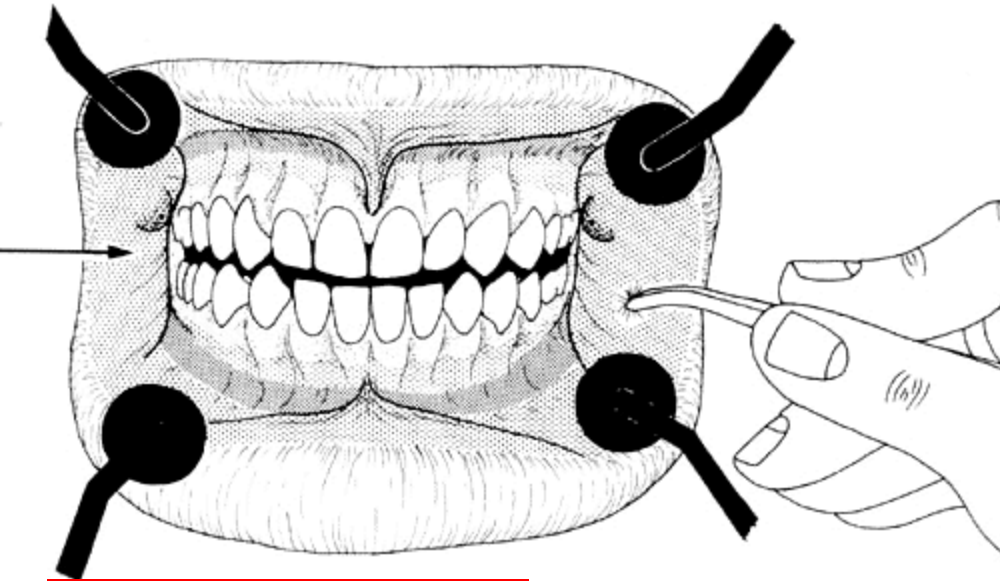
- med tela submucosa
  - ◆ kind
  - ◆ læber
  - ◆ bløde gane



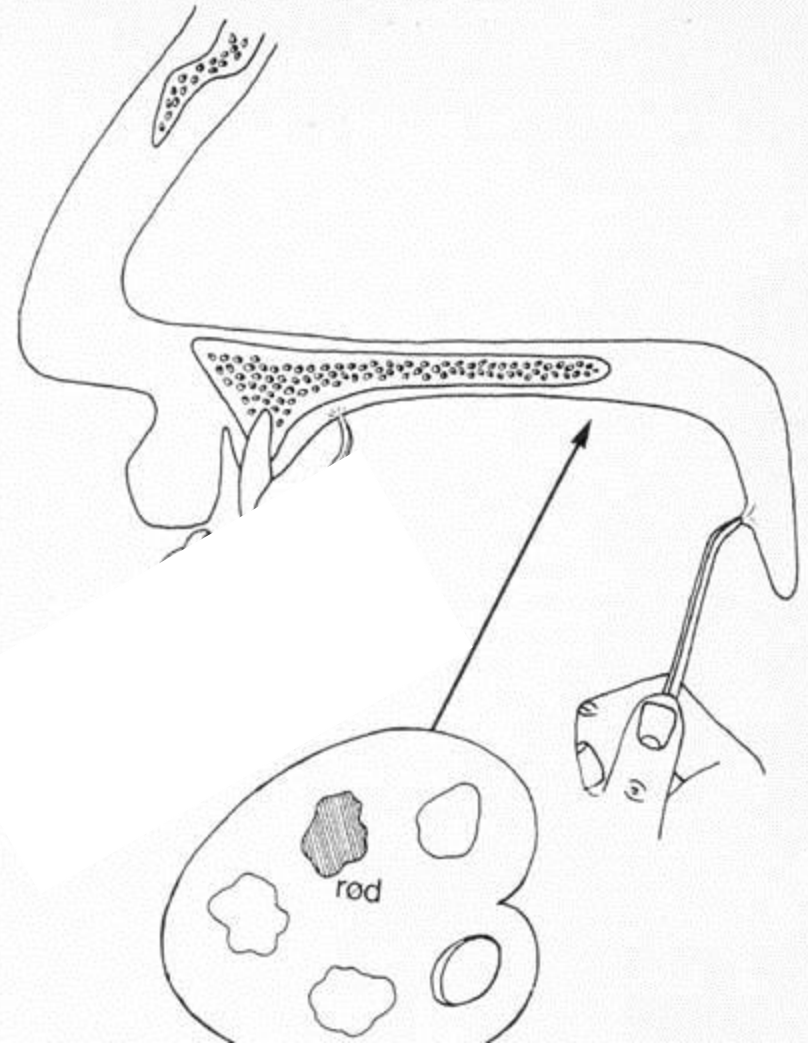
- uden tela submucosa
  - ◆ facies inferior linguae (lateralt for plica fimbriata)

# I. Simpel slimhinde

## - fast bundet med tela mucosa

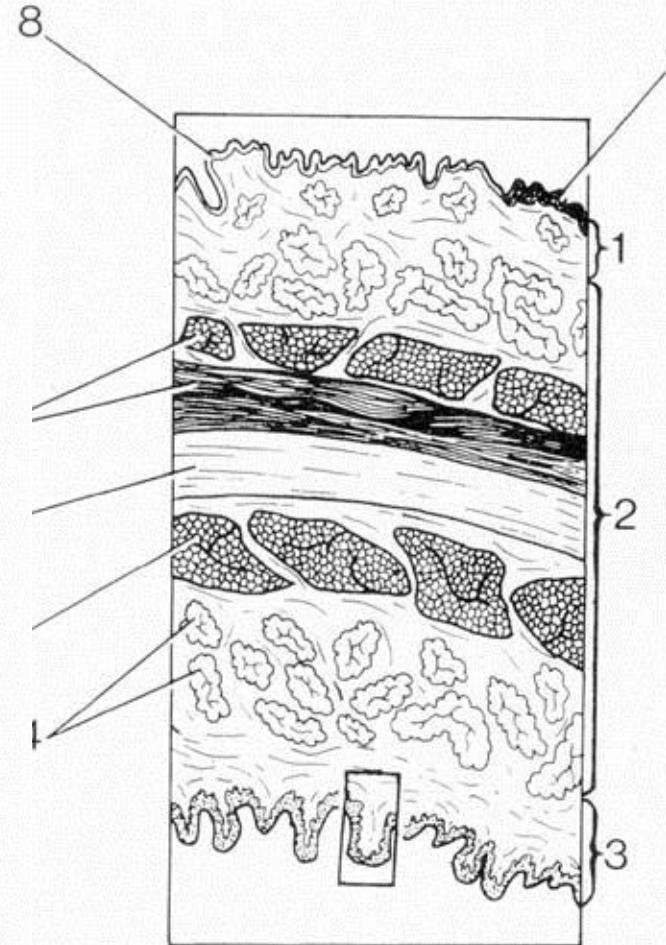
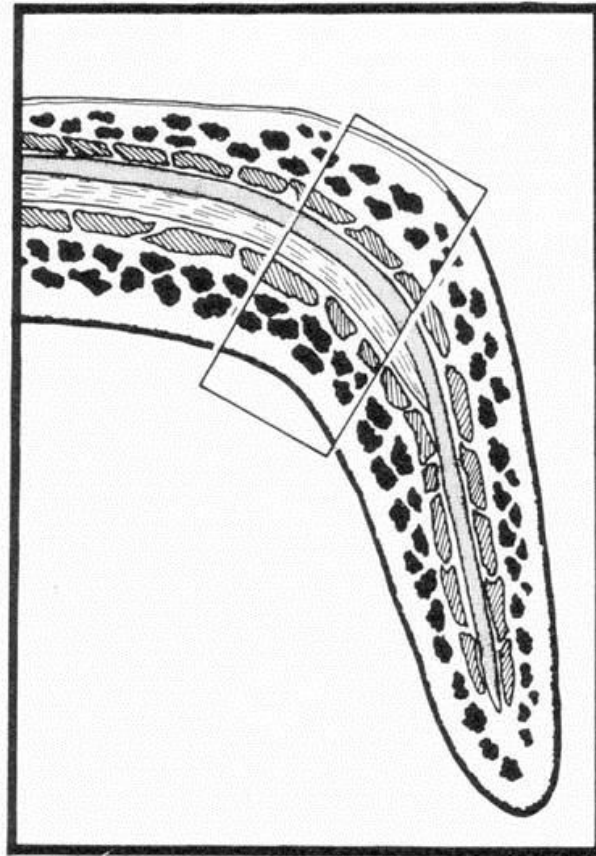


- med tela submucosa
  - ◆ kind
  - ◆ læber
  - ◆ bløde gane



# I. Simpel slimhinde - fast bundet

- med tela submucosa
- ◆ kind
- ◆ læber
- ◆ bløde gane





# II. Slimhinde med udpræget mekanisk funktion

## II. Slimhinde med udpræget mekanisk funktion

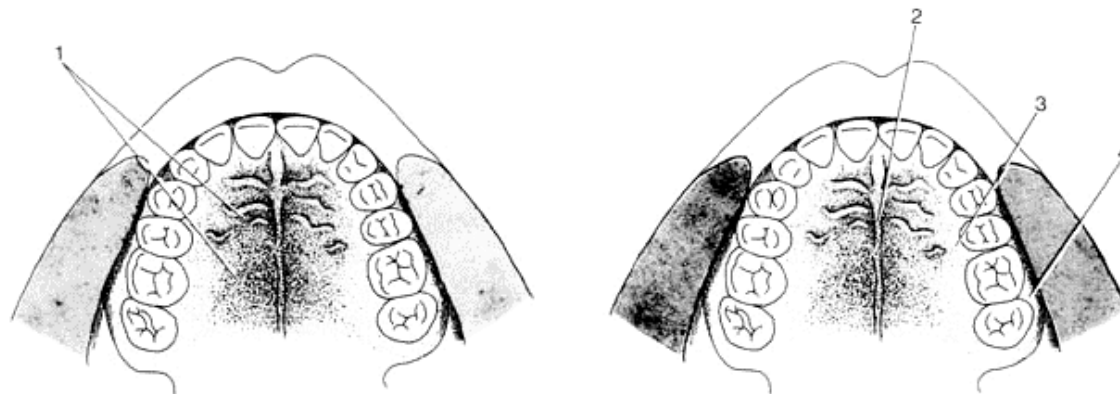
- med tela submucosa:
  - ◆ hovedpart af hårde gane

- uden tela submucosa:
  - ◆ tilhæftede gingiva
  - ◆ hårde gane omkring midtlinjen og helt lateralt

Fast bundet

Slimhinde med tela submucosa

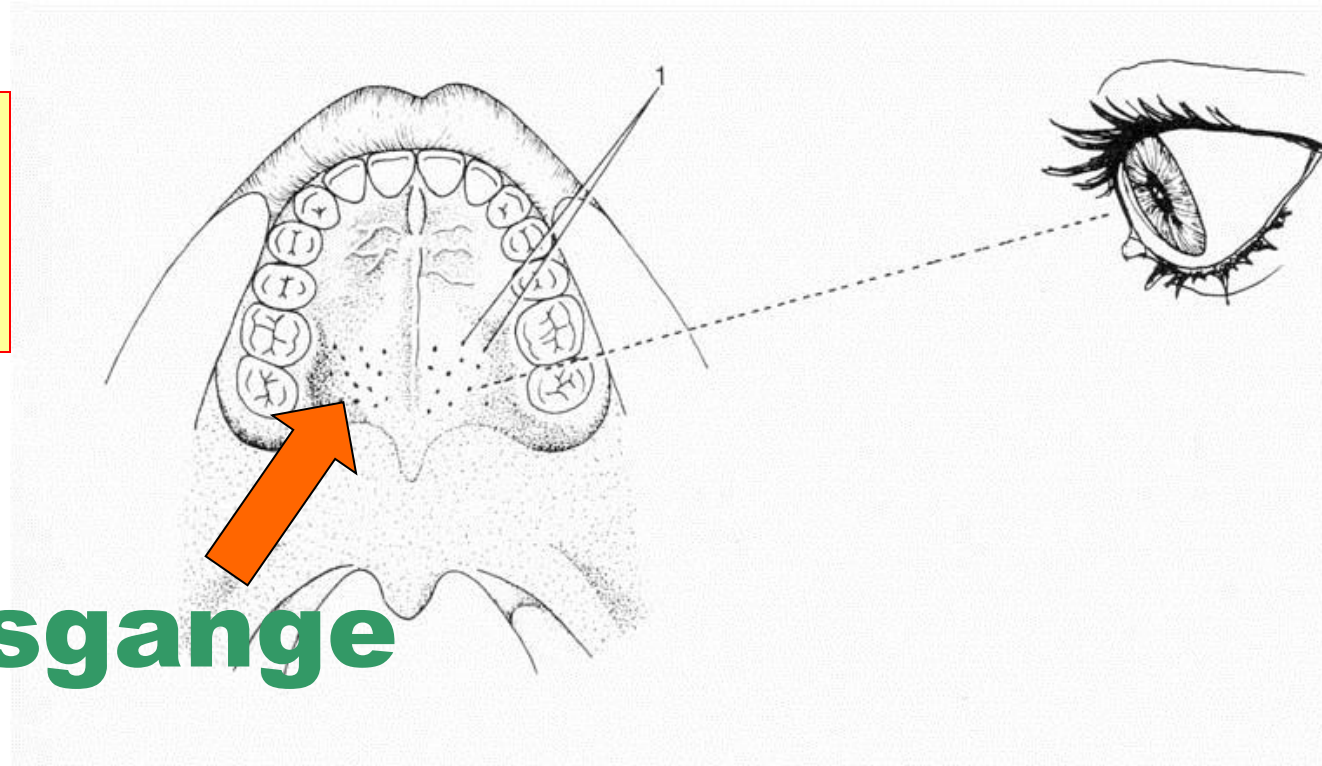
Slimhinde uden tela submucosa



# II. Slimhinde med udpræget mekanisk funktion

## fast

- med tela submucosa:
  - ◆ hovedpart af hårde gane

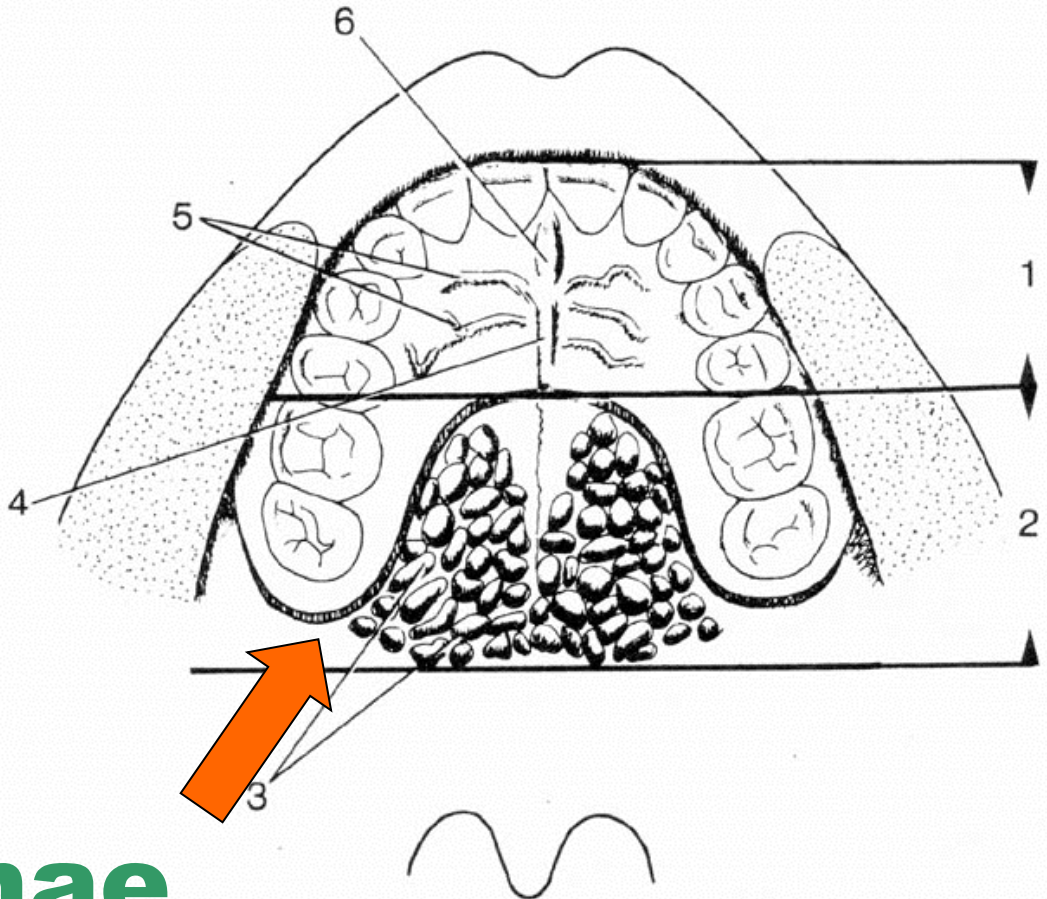


## udførselsgange

# II. Slimhinde med udpræget mekanisk funktion

## fast

- med tela submucosa:
  - ◆ hovedpart af hårde gane



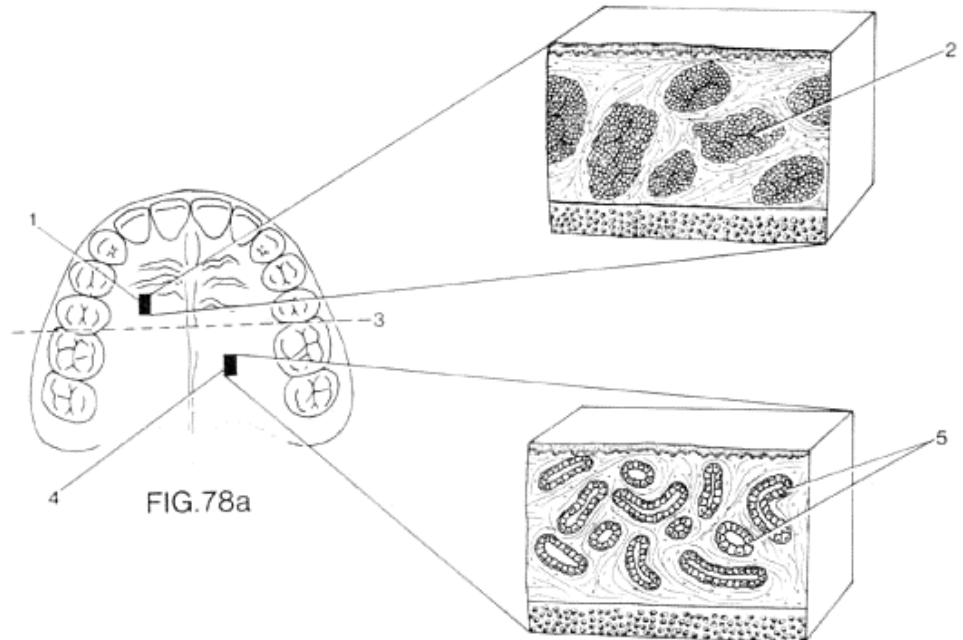
## GII. palatinae

# II. Slimhinde med udpræget mekanisk funktion

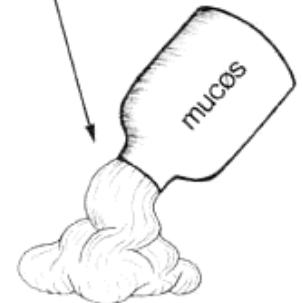## fast

- med tela submucosa:
  - ◆ hovedpart af hårde gane

Fedtvæv i anterolateral zone



Kirtler i posterolateral zone



# II. Slimhinde med udpræget mekanisk funktion

## II. Slimhinde med udpræget mekanisk funktion

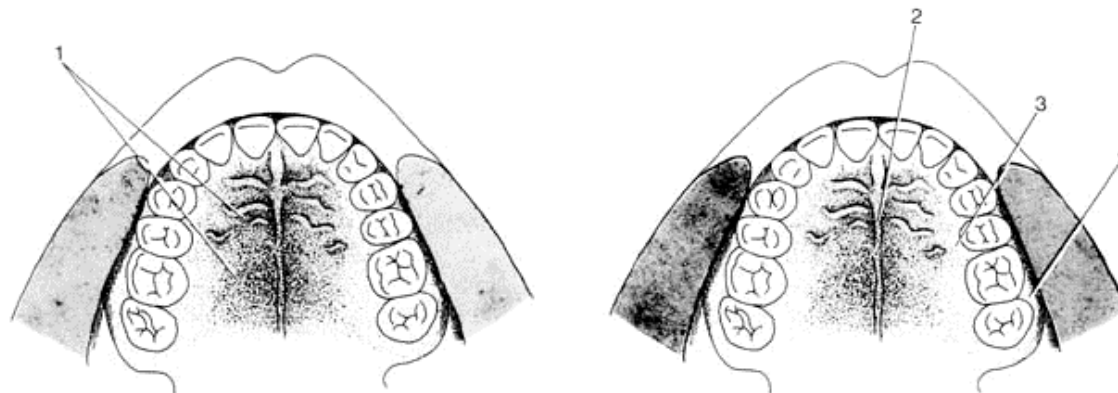
- med tela submucosa:
  - ◆ hovedpart af hårde gane
    - m kirtelvæv
    - m fedtvæv

- uden tela submucosa:
  - ◆ tilhæftede gingiva
  - ◆ hårde gane omkring midtlinjen og helt lateralt

Fast bundet

Slimhinde med tela submucosa

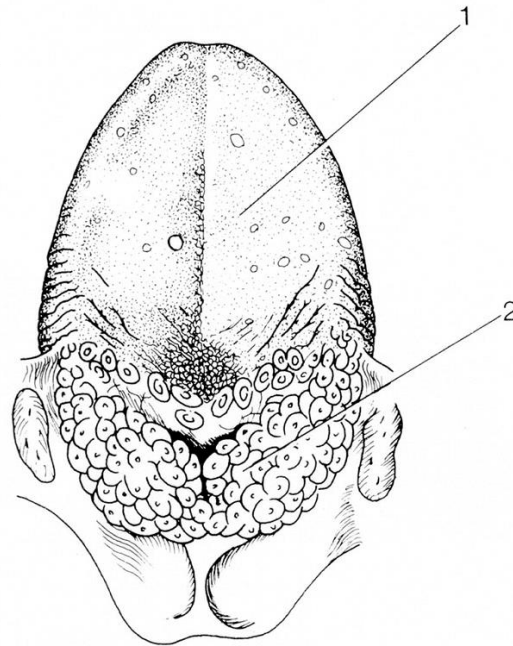
Slimhinde uden tela submucosa



# III. Særlig differentieret slimhinde

## III. Særlig differentieret slimhinde

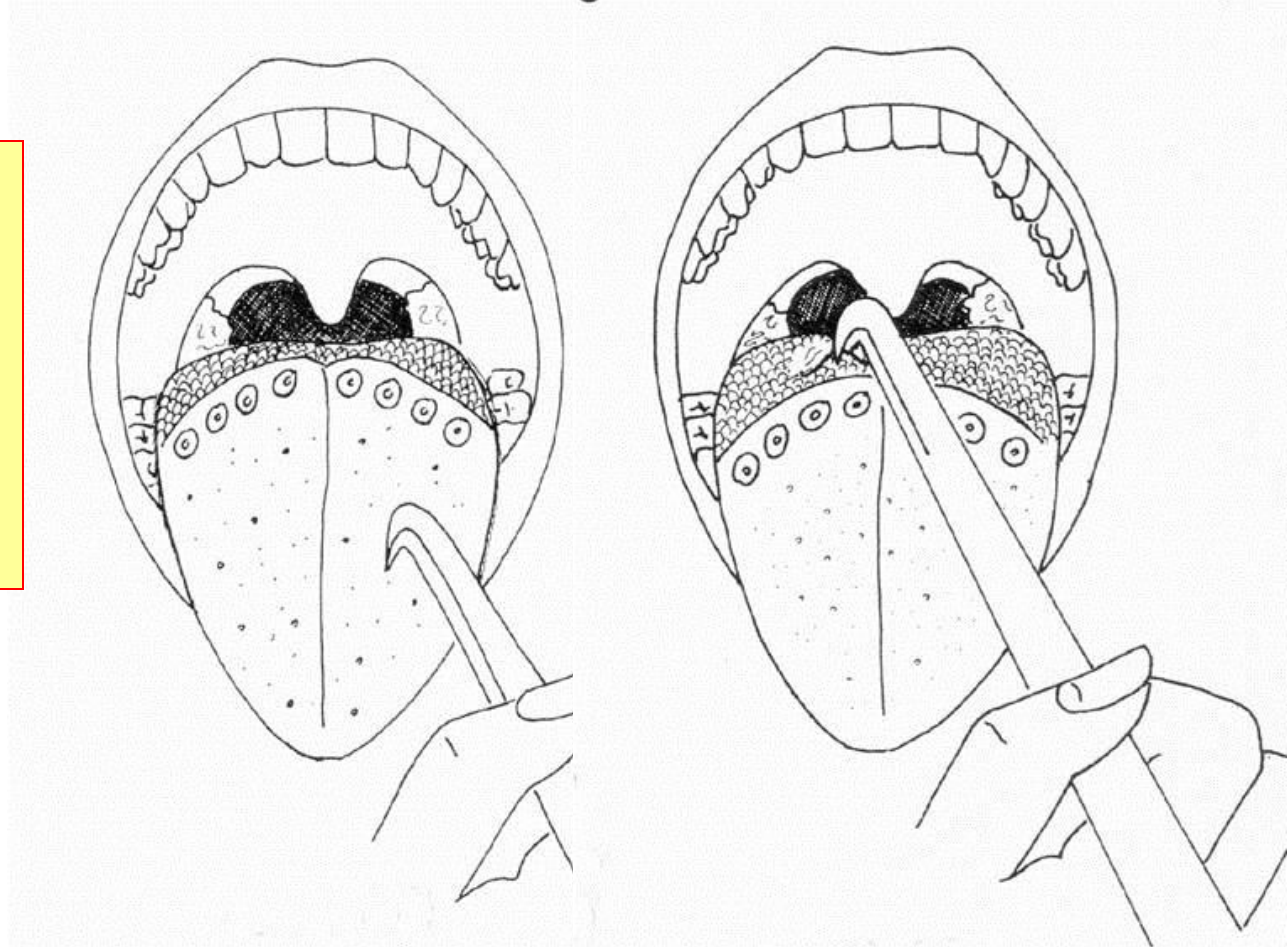
- dorsum linguae
- radix linguae



# III. Særlig differentieret slimhinde

fast

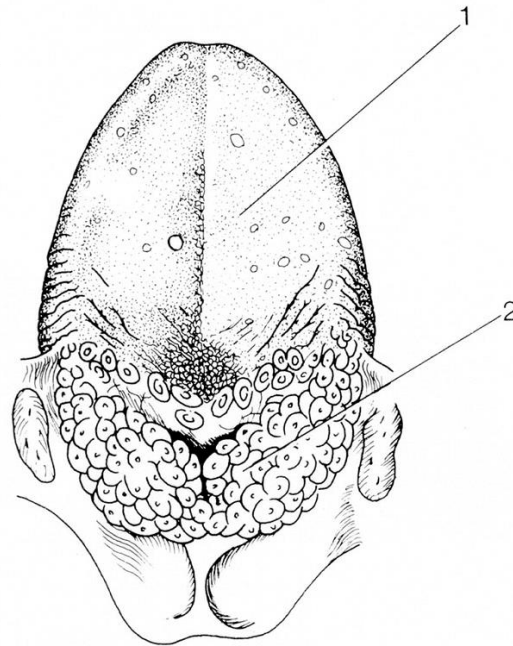
- dorsum linguae
- radix linguae



# III. Særlig differentieret slimhinde

## III. Særlig differentieret slimhinde

- dorsum linguae
  - ◆ tungepapiller
    - med smagsløg
    - med smagsløg
- radix linguae
  - ◆ præget af lymfatisk væv i tungebælgene





# Lag i forskellige slimhindetyper

## Simpel Slimhinde:

løs: omslagsfolder, alveolær mucosa, sulcus aveololingualis, på tungens underflade medialt for plica fimbriata

fast: med tela submucosa: kind, læber og bløde gane

uden tela submucosa: facies inferior linguae lateralt for plica fimbriata

## Slimhinde med udpræget mekanisk funktion:

med tela submucosa: hovedpart af hårde gane

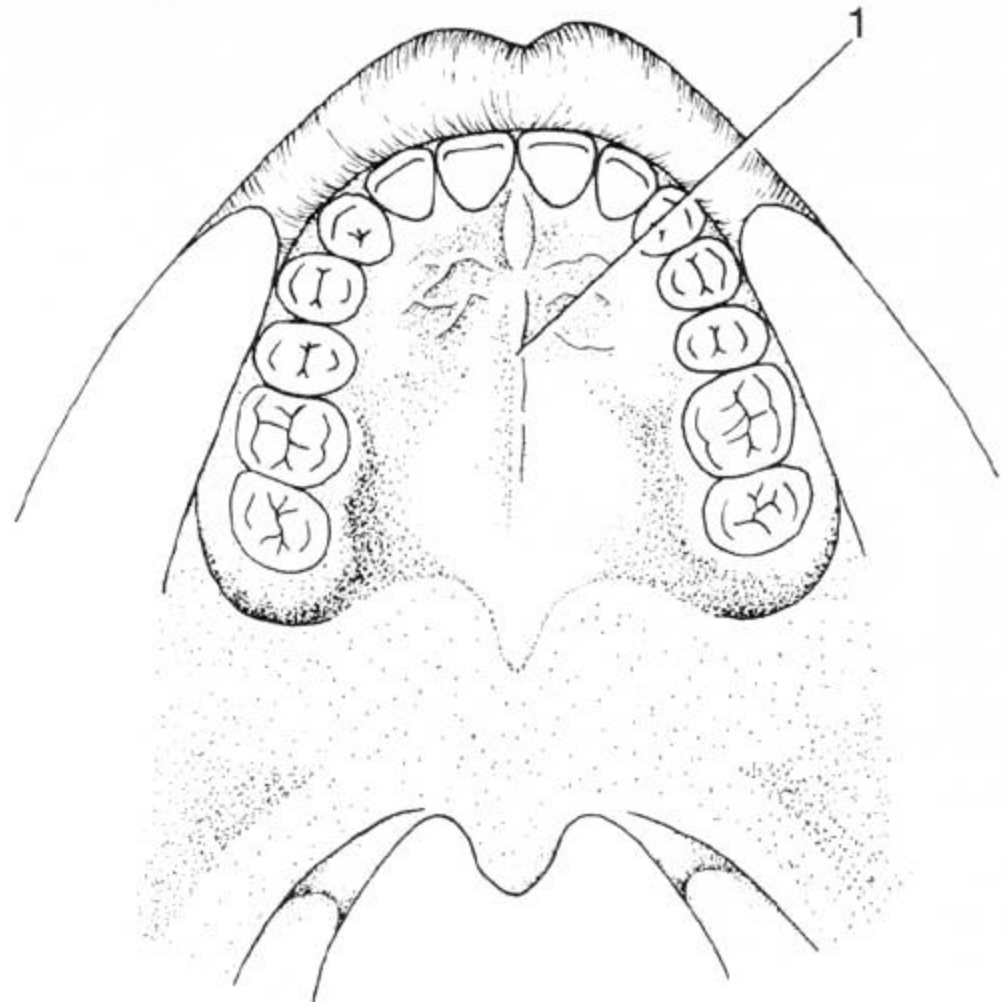
uden tela submucosa: tilhæftede gingiva hårde gane omkring midtlinjen og helt lateralt

## Særlig differentieret slimhinde:

dorsum linguae tungepapiller med/uden smagsløg  
radix linguae præget af lymfatisk væv i tungebælgene

# PALATINA

- papilla incisiva
- plicae palatinae transversae  
(rugae palatinae)
- raphe palati
- gll. palatinae



# LINGUA

- folliculi linguales
- papillae filiformes
- papillae fungiformes
- papillae vallatae
- papillae foliatae
- arcus palatoglossus
- sulcus terminalis
- foramen caecum

