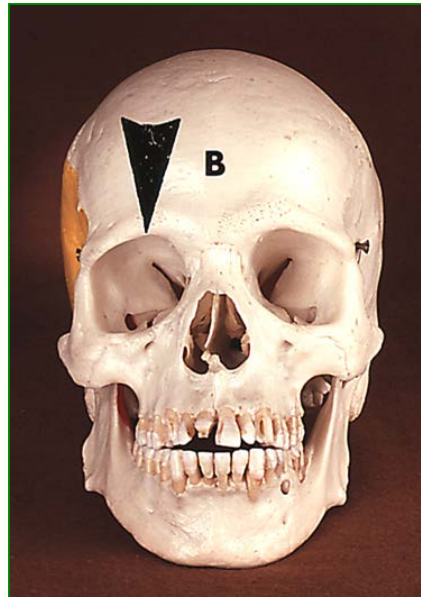
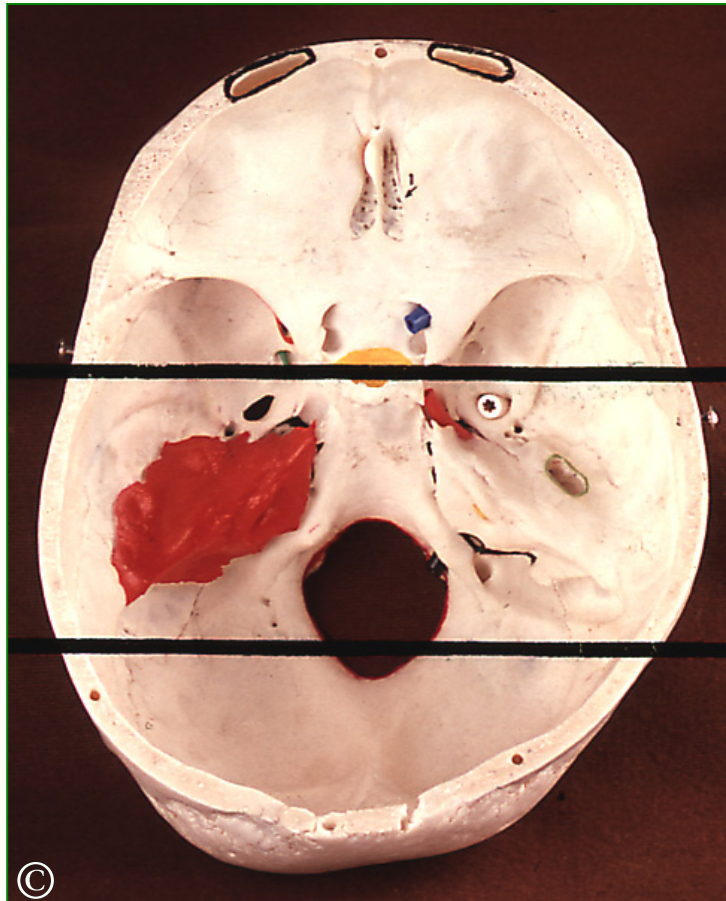


# HULLER I DEN INDRE KRANIEBUND og HJERNENERVER



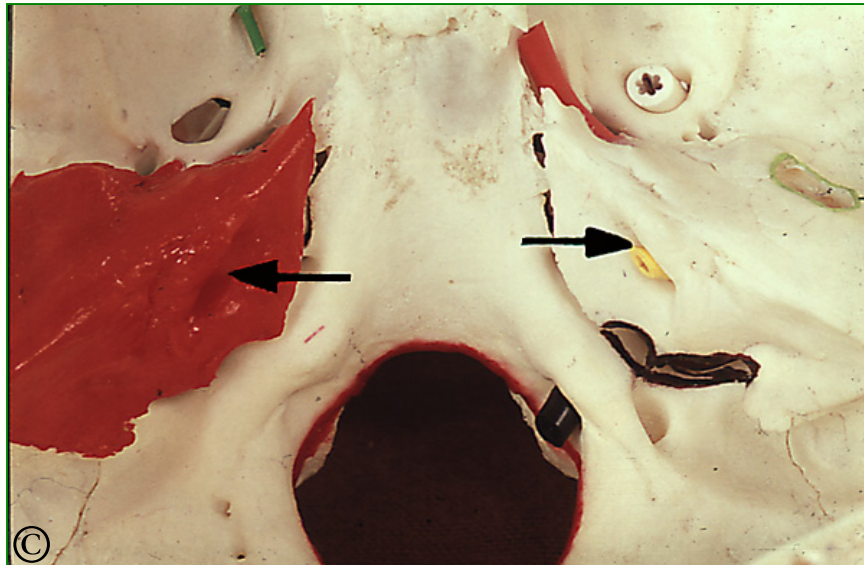
# hullet for hjernenerverne nr. 7 og 8

---



Vi er nu kommet til hullet for hjernenerverne nr. 7 og 8. Det findes i kraniebunden indenfor området mellem stregerne.

# den indre øregang



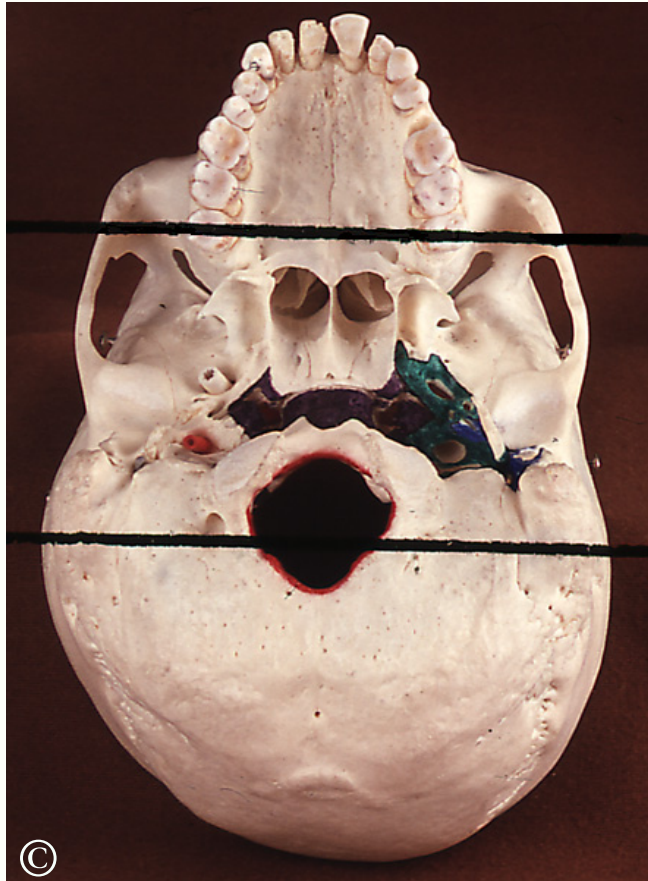Pilene i hver side peger på hullet *den indre øregang* med navnet **porus acusticus internus**. Der sidder en gul sonde i åbningen i højre side. Hullet ligger på bagsiden af *klippebenet*, der er farvet rødt i venstre side.

Den indre øregang passeres af hjernenerve 7 og 8:

- Hjernenerve nr. 8 er *høre- og ligevægtsnerven*, og den ender i klippebenet.
- Hjernenerve nr. 7 er *ansigtets bevægenerve*, og den fortsætter gennem klippebenet.

## hjernenerve nr. 7 kommer ud på den ydre kraniebund

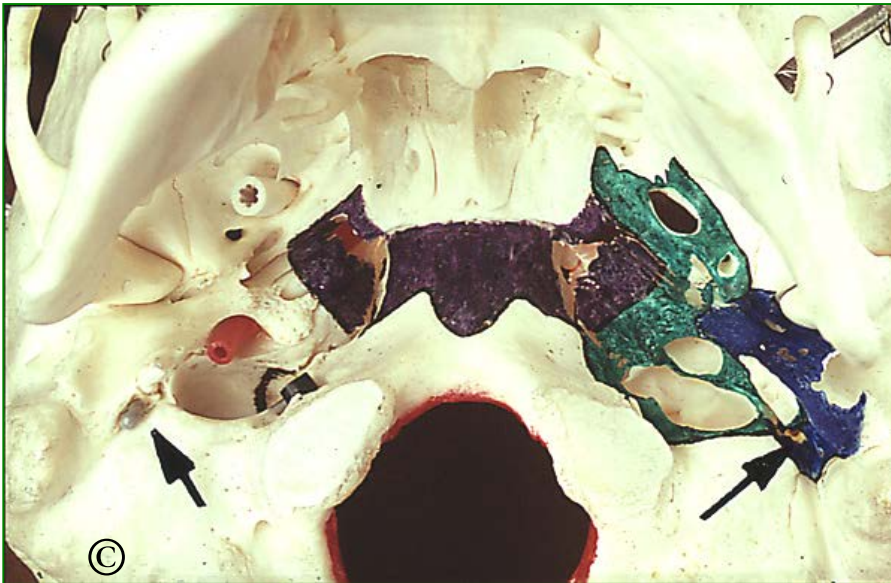---



Hjernenerve nr. 7 kommer ud på den ydre kraniebund.

Vi går tæt på området mellem stregerne.

# åbningen til ansigtets bevægelse ligger et stykke bag kæbeleddet



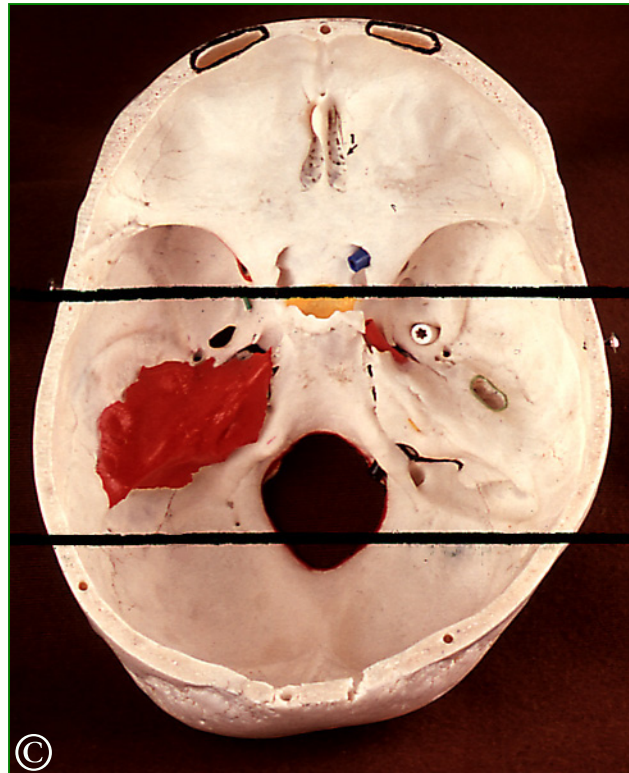
Pilene peger i hver side på åbningen der også er vist med en grå sonde i højre side af kraniet som ses nedfra (venstre side af billedet).

Åbningen til *ansigtets bevægelse* ligger et stykke bag kæbeleddet. Læg mærke til, at denne åbning ligger i det område, der er farvet blå i venstre side af kraniet.

Den blå farve markerer *loftet i ørespytkirtlens region*. Denne region ligger altså lateralt for *hullernes region* med den grønne farve.

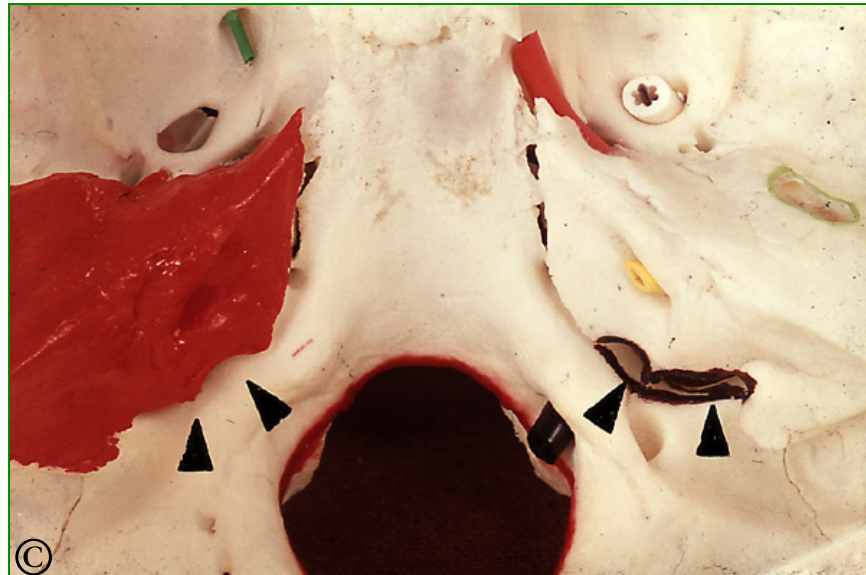# den indre kraniebund

---



Vi skal igen se nærmere på udsnittet mellem de to streger gennem den indre kraniebund.

# foramen jugulare

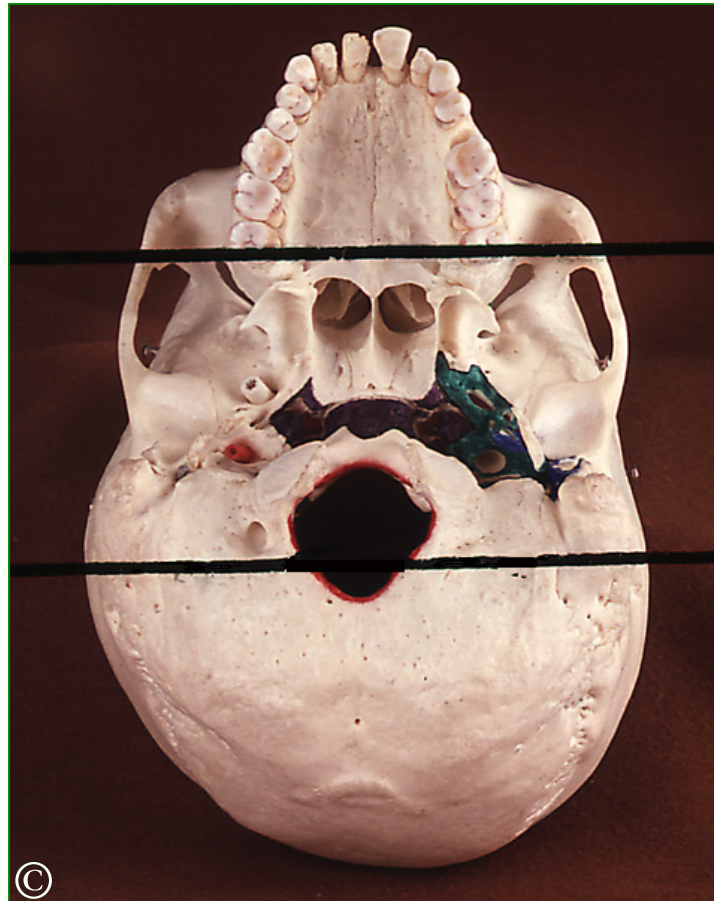


Udfør pilehovederne ligger et ret stort hul. Kanten er brun-sort i højre side. Det ligger mellem klippebenet der er rødt i venstre side og kraniebundens største hul, der ses nederst i midten af billedet. Åbningen er det store vene-nervehul **foramen jugulare**.

Herigennem løber tre nerver, hjernenerverne nr. 9, 10 og 11. Og her modtager den dybe halsvene blodet fra kraniehulen.

# det store vene-nervehul

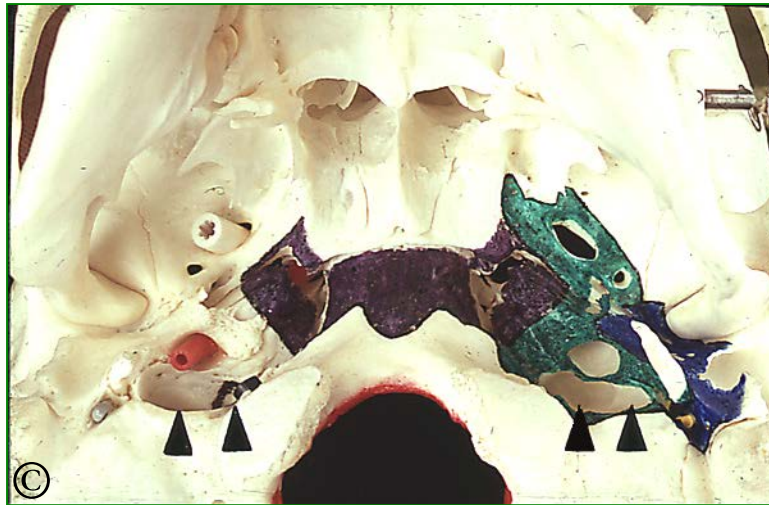---



Det store vene-nervehul kan ses på den ydre kraniebund i området mellem de to streger.



# vene-nervehullet



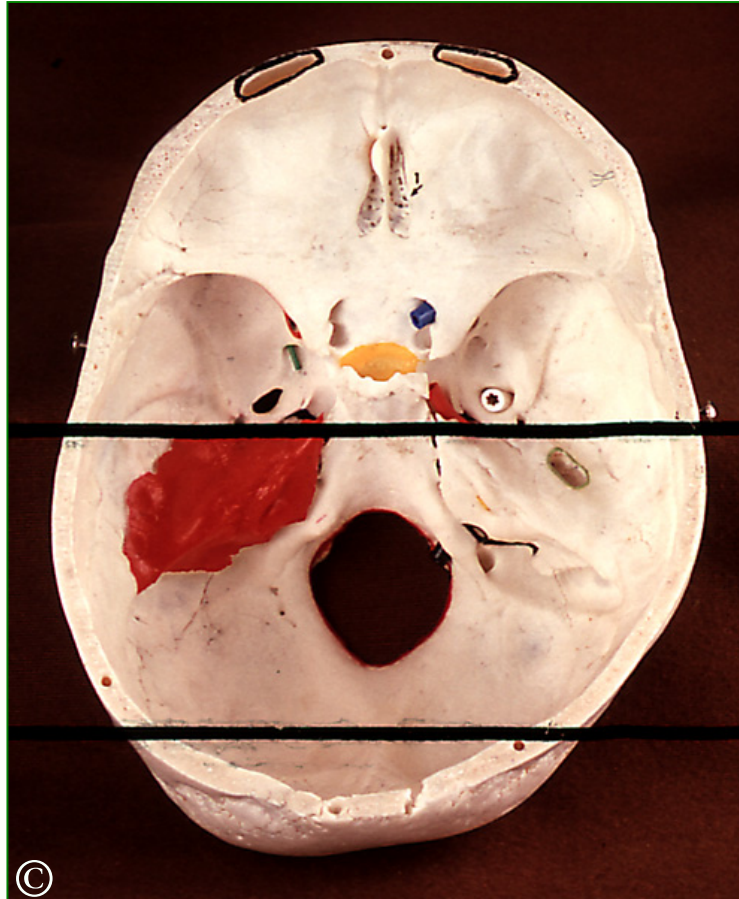Her ses *vene-nervehullet* udfor pilehovederne. Hullet ligger lige bag *den ydre arterieåbning* med den røde sonde i den ene side.

Man kan kun skimte lidt af den brunsorte bemaling langs kanten. Læg igen mærke til hullets placering i den modsatte side.

Bemærk *det store vene-nervehul* ligger i det grønne område, altså i loftet af hullernes region.

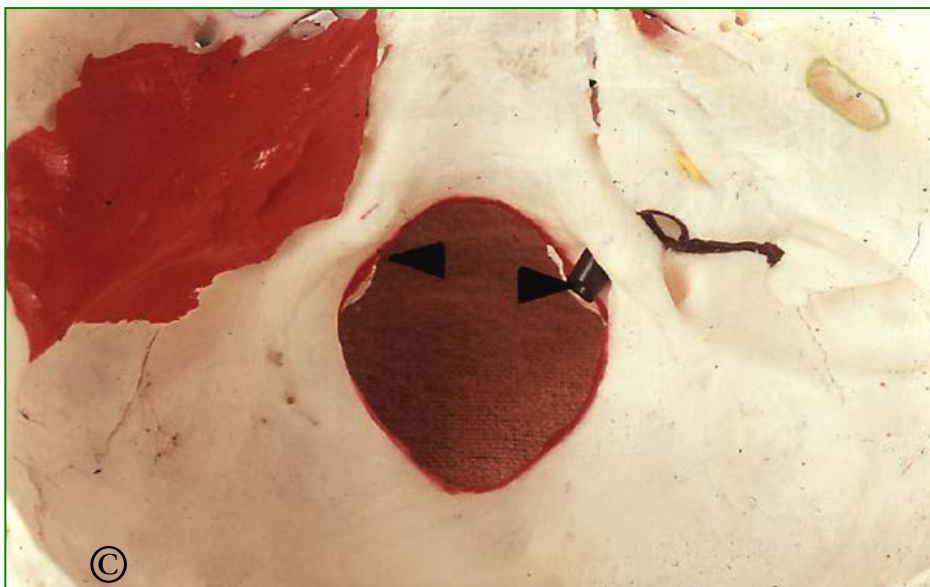# den bageste del af kraniebunden

---



Vi er nu nået til den bageste del af kraniebunden. Vi går tæt på.

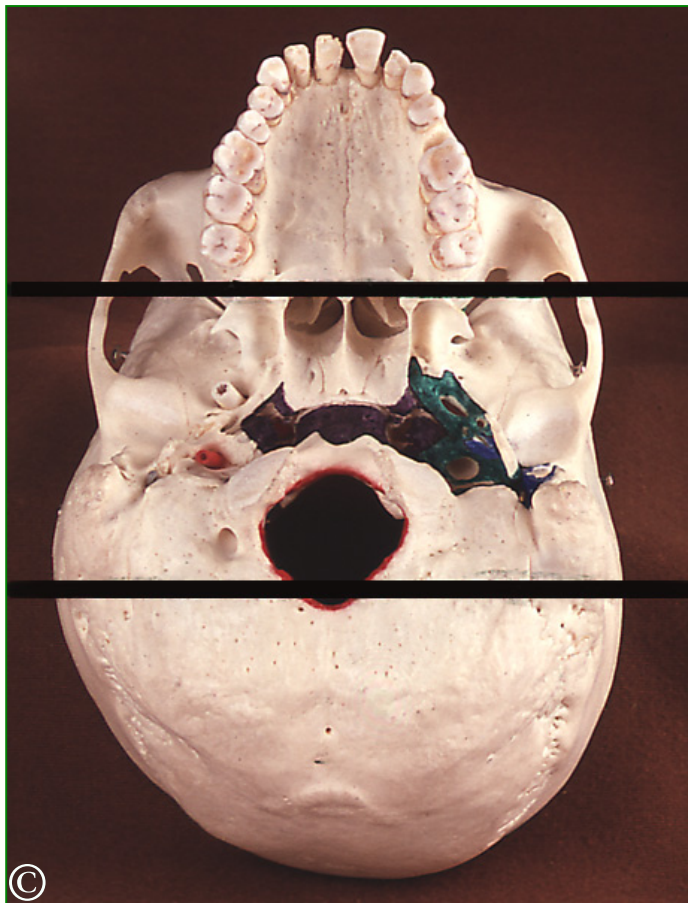
# åbningen til kanalen for hjernenerve nr. 12



På kanten af det største hul i kraniebunden, udfør pilehovedet i hver side, har vi åbningen til kanalen for hjernenerve nr. 12 *tungens bevægenerve*.

Åbningen, og kanalen, er vist med en sort sonde i højre side.

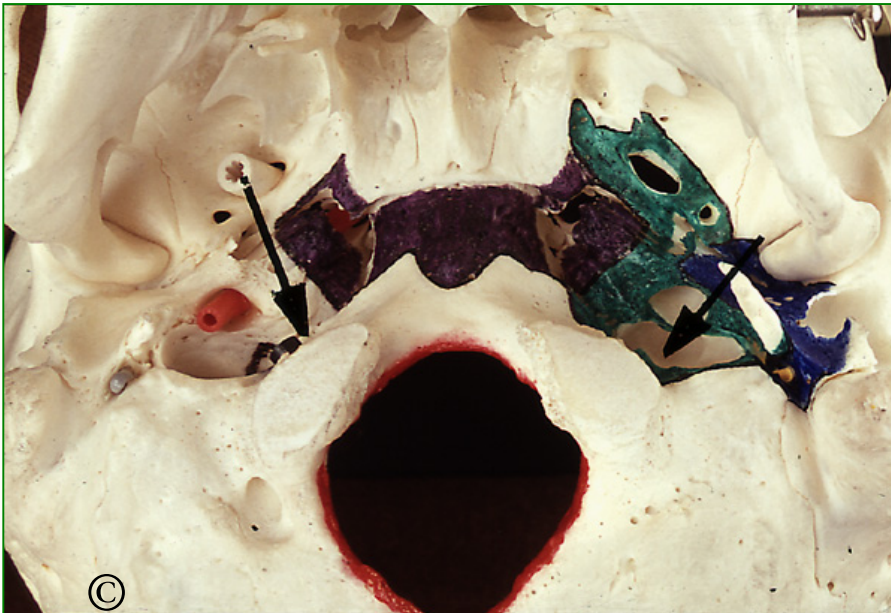
# åbningen til kanalen for hjernenerve nr. 12



Kanalen åbner sig på *ydre kraniebund* mellem de to streger.

Nærbillede ses på næste billede .

# canalis hypoglossi



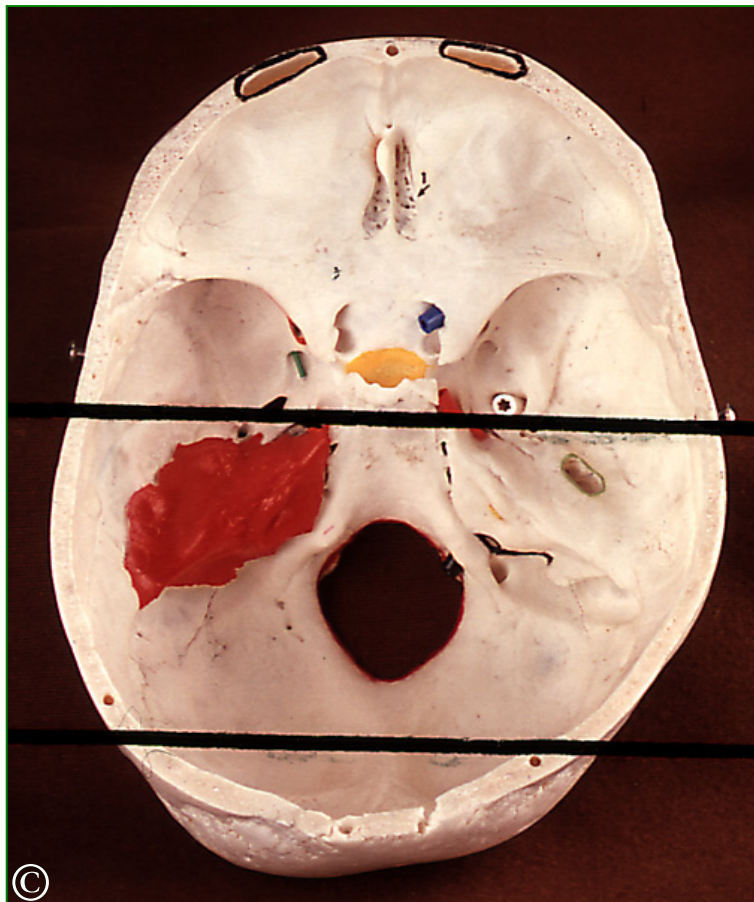
Pilen i hver side peger mod åbningen, der også er vist med den sorte sonde i kraniets højre side.

Kanalen for hjernenerve nr. 12 der hedder **canalis hypoglossi** gennemborer led-fremspringet til det øvre nakkeled og kommer frem på den ydre kraniebund.

Også dette hul ligger indenfor området, det er farvet grønt, altså loftet af *hullernes region*.

# den indre kraniebund

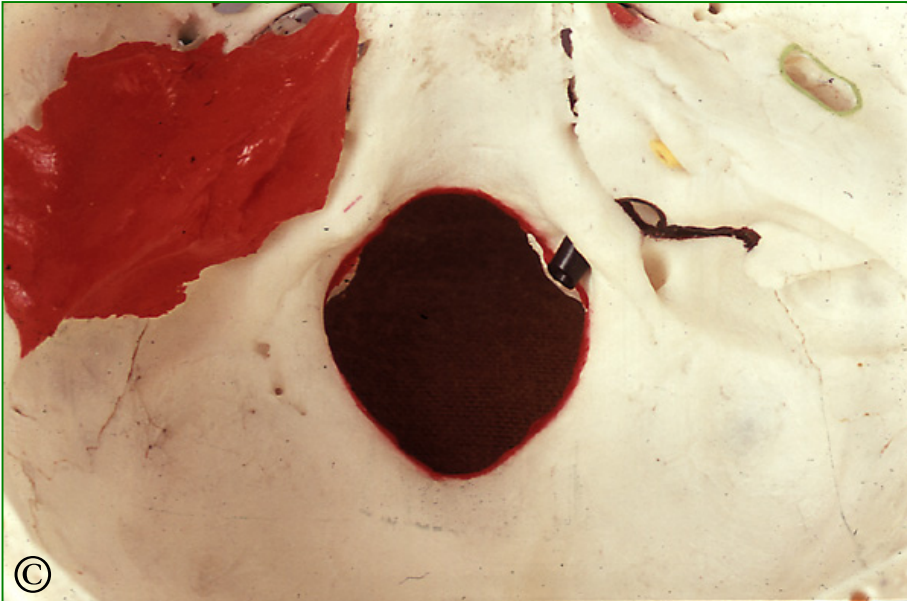---



Tilbage til den indre kraniebund. Vi stiller igen ind på den bageste del.

# foramen magnum

---

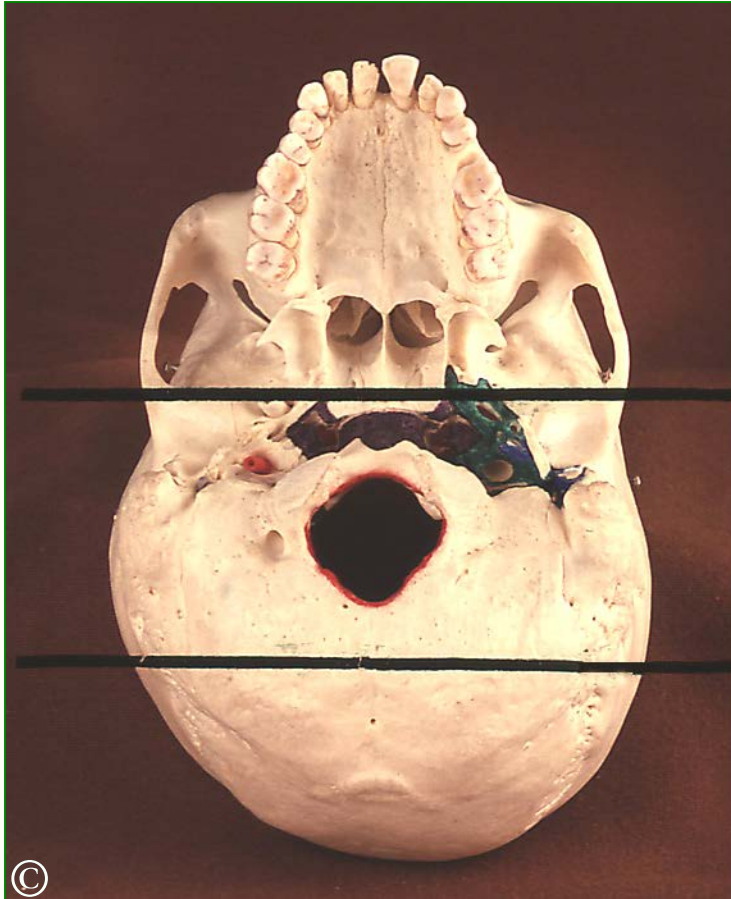


Det største hul i kraniebunden er *det store nakkehul* **foramen magnum**.

Kanten er farvet rød. Herigennem går *den forlængede marv* og de *to rygsøjlearterier*.

# foramen magnum

---

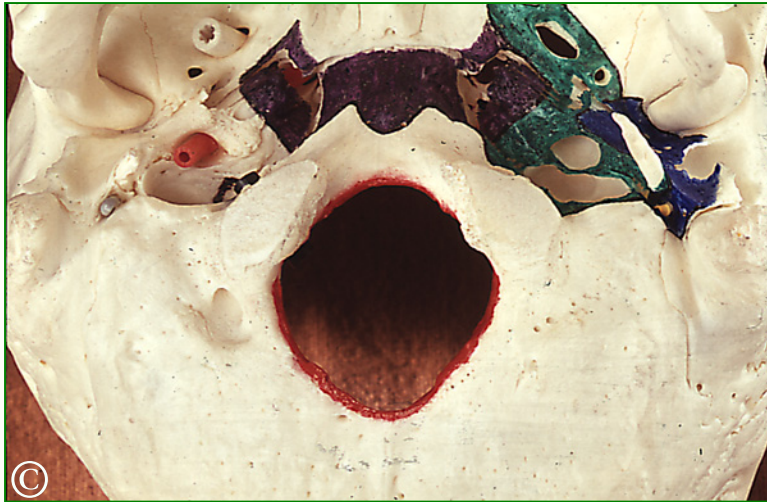

Her ser vi det store nakkehul på den ydre kraniebund mellem stregerne.



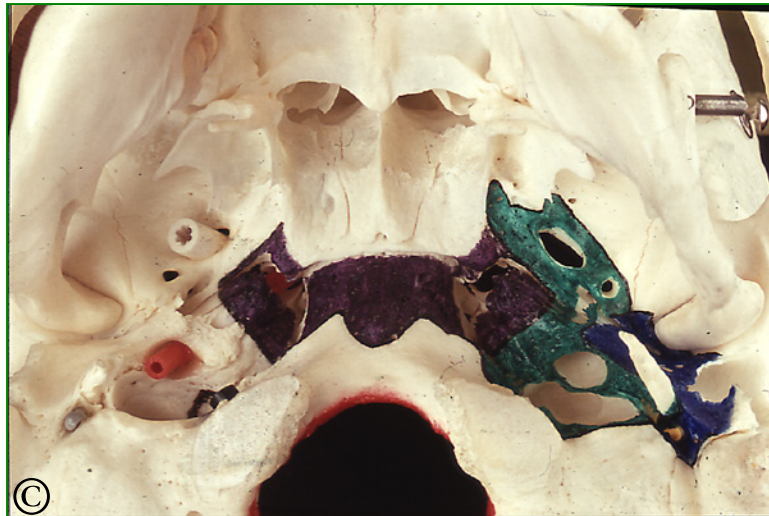# foramen magnum

---



Og her har vi nakkehullet i nærbillede.

# loftet af svælget

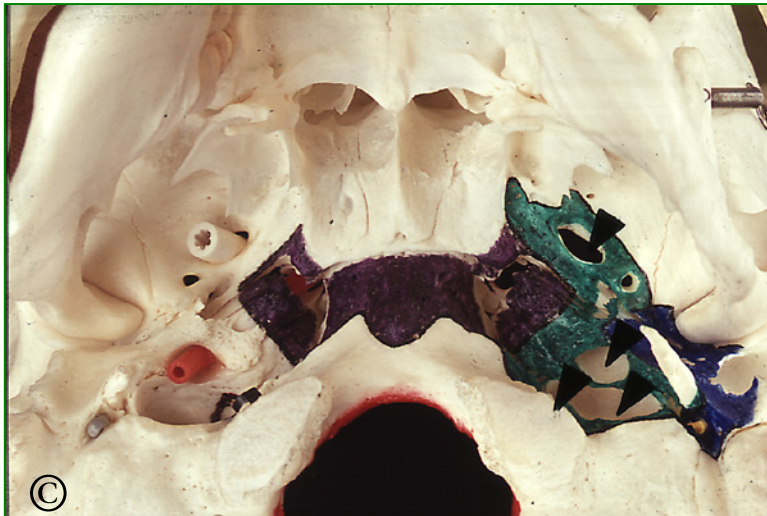

På den ydre kraniebund er det muligt at afgrænse den del af knoglen, der indgår i *loftet af svælget*.

Svælgloftet er farvet mørk lilla på billedet.

Svælgets loft ligger mellem næsehulen fortil og det store nakkehul bagtil.

# hullernes region

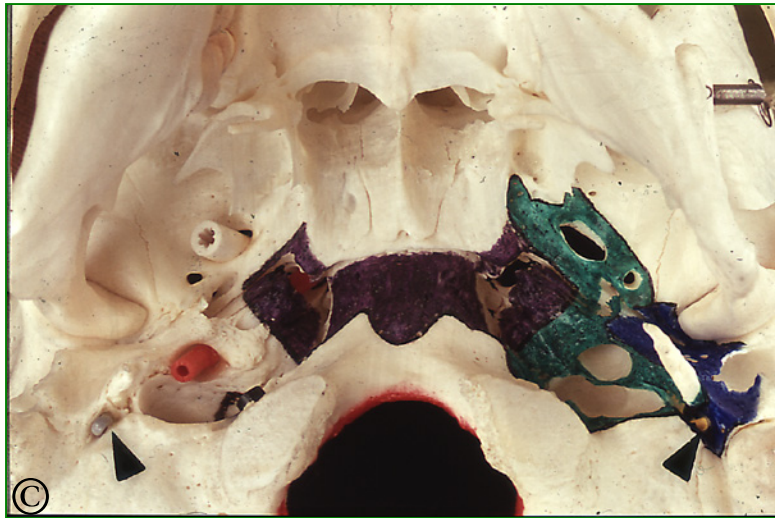

Lateralt for *svælget* ligger *hullernes region*, der gennemløbes af talrige vigtige hjernenerver og blodkar. Loftet i *hullernes region* er farvet grønt og vi benytter lejligheden til at repetere de vigtigste huller, der åbner sig her. Det er:

- det ovale hul med hvid sonde i højre side af kraniet,
- kraniets ydre arterieåbning med rød sonde,
- det store venenervehul lige bag den ydre arterieåbning og endelig
- kanalen for tungens bevægenerve med den sorte sonde.

I den side, hvor kraniebunden er bemalet, er de tilsvarende huller vist med små pilehoveder.

# Ørespytkirtlens region



Lateralt for *hullernes region* med den grønne farve ligger *Ørespytkirtlens region*, der er farvet blå.

Her findes en enkelt, men til gengæld særdeles vigtig åbning, hullet til *ansigtets bevægenerve* der ses udfor pilehovedet i hver side.

# pas meget på kranier til udlån

## Forsigtig håndtering

- Hold meget forsigtigt om alle løse dele
- Forvent at metalholdere ikke holder løse dele fast
- Hold i flade knogler
- Hold i kindbuen
- Pas meget på mindre knoglefremspring, de knækker desværre let

## Pege?

- Brug piberenser..
- Brug lille tynd ledning..
- Brug plastikpind..



- Brug ikke blyant/tusch
- Brug ikke finger